Dentallist

Broj 21 Beograd, jul 2023. ISSN 2620-1062

STOMATOLOŠKA KOMORA SRBIJE

Chymoral® S

Jedinstvena kombinacija proteolitičkih enzima

TRIPSIN, HIMOTRIPSIN, SERAPEPTAZA



NOVO

- Doprinosi resorpciji edema i hematoma u orofacijalnoj regiji
- Pomaže kod upalnih stanja i nakon operativnih zahvata
- Komforno doziranje – 1 do 2 kapsule dnevno

Galenika

OptiShade™

Pojednostavljeni univerzalni kompozitni sistem

Pojednostavljeno određivanje nijanse
OptiShade ima samo tri nijanse koje se podudaraju sa svih 16 klasičnih nijansi VITA ključa: Light, Medium, Dark.

Tehnologija adaptivne reakcije (ART)
Dokazana tehnologija koju nudi Harmonize™, pomaže da postignete restauracije koje izgledaju prirodno i poseduju izuzetnu snagu i neuporedivu estetiku.

Efikasno upravljanje zalihama
Sačuvajte vreme i novac sa minimalnim brojem boja koje odgovaraju skoro svim zahtevima za kompozitom.

Univerzalan proizvod za sve klase kaviteta
Bez bojazni koristite OptiShade za sve klase restauracija, bez upotrebe blokera.

VITA Ključ ekvivalenti

DARK	A1, B1, B2, C1, D2
MEDIUM	A2, A3, C2, D3, D4
LIGHT	A3.5, A4, B3, B4, C3, C4

Podaci za naručivanje

37111 -Tuba 4g, Light
37112 -Tuba 4g, Medium
37113 -Tuba 4g, Dark
37114 -Tuba 4g, Bleach White
37115 -Tuba 4g, Universal Opaque

Kerr

Nobel Biocare Services AG
Balz Zimmermann-Strasse 7 | 8302 Kloten | Switzerland

MKT-23-0484_SR

NEODENT

Beograd, Rankeova 4. 0113089161
Novi Sad, Kosančić Ivana 2. 0216546793
neodent.rs

Dentallist broj 21
serijska publikacija Stomatološke komore Srbije

Izdavač
Stomatološka komora Srbije
Makenzijeva br. 81
11000 Beograd, Srbija
Telefon: +381 (0)11 440 98 90
+381 (0)69 142 13 02
www.stomkoms.org.rs
office@stomkoms.org.rs

Glavni urednik
prim. dr stom. Slobodan Ivić
dr.ivicslobodan@gmail.com

Zamenik glavnog urednika
Prof. dr Goran Jovanović
prof.g.jovanovic@gmail.com

Članovi uređivačkog odbora
spec. dr stom. Milan Paripović
spec. dr stom. Miloje Stefanović
Prof. dr Dejan Marković
Prof. dr Ljiljana Kesić
Prof. dr Irena Melih
Prof. dr Sanja Vujkov
doc. dr Marko Milosavljević

Saradnici
dr stom. Ljubinko Đorđević
ljubinko.djordjevic@stomkoms.org.rs

Violeta Radivojević
violeta.radivojevic@stomkoms.org.rs

Lektura
Danica Arsović

Dizajn, prelom i priprema za štampu
Tatjana Pantović

Štampa
Grafik centar, Beograd

Tiraž
7.900 primeraka

Prvo izdanje
novembar 2009.

Izlazi
3 puta godišnje

Stomatološka komora Srbije (SKS) je osnovana po Zakona o komorama zdravstvenih radnika. To je nezavisna organizacija koja okuplja sve doktore stomatologije upisane u Imenik SKS. Pravo i privilegija svakog doktora stomatologije s položenim stručnim ispitom jeste da bude član SKS. Takođe, Stomatološka komora Srbije je i jedina organizacija koja podjednako zastupa interese doktora stomatologije koji su zaposleni u privatnoj praksi, u državnim ustanovama, ali i nezaposlenih doktora stomatologije. SKS uspostavlja i održava odnose sa srodnim organizacijama u okruženju u cilju iznalaženja rešenja i primenljivih modela za unapređenje stomatološke prakse u Srbiji.

Predsednik Skupštine Stomatološke komore Srbije
prim. mr. sci. dr Dragan Stanković

Potpredsednik Skupštine Stomatološke komore Srbije
spec. dr stom. Nikola Mitrović

Predsednik Upravnog odbora
dr stom. Marko Gojnić

Potpredsednik Upravnog odbora
spec. dr stom. Milomir Jelčić

Članovi Upravnog odbora Stomatološke komore Srbije
dr stom. Nikola Stanimirović, dr stom. Zoran Varga,
spec. dr stom. Milutin Ikodinović,
Prof. dr Goran Jovanović, spec. dr stom. Milan Paripović,
spec. dr stom. Miloje Stefanović

Direktor Stomatološke komore Srbije
spec. dr stom. Milojko Jovanović

Predsednik Nadzornog odbora
prim. dr stom. Zoran Milankov

Potpredsednik Nadzornog odbora
spec. dr stom. Dragan Mišić

Članovi Nadzornog odbora Stomatološke komore Srbije
prim. dr stom. Slobodan Ivić, spec. dr stom. Marko Ilić,
prim. dr stom. Svetlana Novaković Carević,
spec. dr stom. Nataša Martić, spec. dr stom. Ana Matejić,
dr stom. Slavica Miletić

CIP - Katalogizacija u publikaciji
Narodna biblioteka Srbije, Beograd

616.314:061.231(497.11)

DENTALLIST : serijska publikacija Stomatološke komore Srbije / glavni urednik Slobodan Ivić. - 2018, br. 7- . - Beograd : Stomatološka komora Srbije, 2018- (Beograd : Grafik centar). - 29 cm

Tri puta godišnje. - Je nastavak: Информатор (Стоматолошка комора Србије) = ISSN 1821-3294

ISSN 2620-1062 = Dentallist

COBISS.SR-ID 267756044

Poštovane koleginice i kolege, prijatelji Stomatološke komore Srbije,

Pred nama je period globalne nestabilnosti, pa je sve očigledniji i ekonomska neizvesnost. Svaka kriza je ujedno i vreme preispitivanja o ličnim i profesionalnim prioritetima i optimizaciji procesa rada.

Profesionalno usavršavanje, ali i podsećanje na pročitane lekcije u nekim prethodnim periodima, omogućava nam da prilagodimo poslovnu strategiju predstojećim izazovima kako bi u eventualno nepovoljnim okolnostima ostvarili pozitivne poslovne rezultate.

Iskoristite priliku koju vam nudi Dentallist, pročitajte iskustva naših kolega, prikupite informacije, naoružajte se znanjem i pozitivnom energijom. Proširimo svoje vidike, jer što više znamo, vladaćemo bolje materijom, i spremnije ćemo dočekati nedaće koje nam život može nametnuti.

I u ovom broju angažovanjem članova Uređivačkog odbora obezbedili smo stručne radove koji vam mogu biti od koristi. Za mnoge čitaoce stručni radovi koje objavljujemo su dobra prilika za poređenje sopstvenih sposobnosti i veština sa onima koje prikazuju autori u svojim radovima. Ujedno to može biti i inicijalni impuls koje motiviše.

Možda neki autori prikazuju ono što nije standard u našim ordinacijama, međutim stomatološka profesija je veština sa kojom se živi i koja se voli, koja se obavlja sa posebnom strašću i predanošću i koja je nepresušni izvor originalnih ideja i rešenja.

Po drugi put u Kragujevcu, sada već tradicionalno 24. aprila, obeležena je slava Stomatološke komore Srbije. Nakon rezanja slavskog kolača, organizovana je prigodna svečanost tokom koje su uručena priznanja našim kolegama. To je mali znak pažnje koji im duguje struka za posvećenost profesiji i za nemerljiv volonterski doprinos u formiranju i razvoju SKS. Pozivam naše čitaoce da predlažu pojedince koji su učestvovali u raznolikim aktivnostima SKS i svojim angažovanjem doprineli prosperitetu struke. Razmatranjem kandidatura koje budu istaknute, kao i do sada baviće se Odbor za dodelu priznanja.

Zahvaljujemo se svima koji su uzeli učešće i pomogli da kreiramo 21. broj Dentallista i, kao što ste već navikli, želimo da nakon pročitanih tekstova imate korisne i plodonosne informacije koje možete da primenite u svojoj praksi.

Srdačno vaš,

prim. dr stom. Slobodan Ivić
Glavni i odgovorni urednik

SADRŽAJ

Propozicije za pisanje radova u časopisu *Dentallist* 6

Predsednik Skupštine SKS
prim. mr. sci. dr Dragan Stanković
Izveštaj sa Skupštine SKS 7

Direktor SKS
spec. dr stom. Milojko Jovanović
Izveštaj direktora o radu u 2022. godini 9

Prof. dr Julija Radojičić
Sindromski rascep 13

Izveštaj sa Simpozijuma održanog u martu mesecu u Novom Sadu 23

Prof. dr Dejan Marković
Actasulid® (nimesulid) - dobar prijatelj u terapiji akutnog orofacijalnog bola 26

dr sci med. Miljana Petrović Punoševac
Krsna slava Stomatološke komore Srbije Sveti Antipa Pergamski 30

Prof. dr Stevo Matijević
Sinergizam dejstva kombinacije tripsina, himotripsina i serapeptaze u terapiji dentogenih infekcija 35

Prof. dr Sanja Vujkov
Savremene preporuke za stomatološki tretman medicinski kompromitovanih pacijenata 40

Tamara Perić, Bojan Petrović, Dejan Marković
Lečenje karijesa kod starijih osoba 49

Test broj 1 za 2023. godinu 57

SprintRay



TIM Co.
A FAMILY OF COMPANIES

PROPOZICIJE ZA PISANJE RADOVA U ČASOPISU DENTALLIST

U Dentallistu se objavljuju originalni radovi iz svih oblasti stomatologije: naučni i stručni članci, kratka saopštenja, aktuelne teme, prikazi slučajeva. Radovi se štampaju na srpskom jeziku sa apstraktom na srpskom i engleskom jeziku. List Dentallist izlazi tri puta godišnje. Kada se radi o eksperimentima na humanom materijalu ili pacijentima, treba ukazati da li je primenjeni postupak u skladu sa etičkim standardima odgovornog komiteta za ljudske eksperimente ili sa Deklaracijom iz Helsinkija (1964, 1975 i 1983) Svetske medicinske asocijacije.

Generalne propozicije

Svi radovi koji se objavljuju u časopisu Dentallist podležu reviziji Uređivačkog odbora. Primedbe i sugestije urednika i recenzenata dostavljaju se autoru radi konačnog oblikovanja. Radovi se predaju u elektronskom obliku. Rukopisi radova prihvaćenih za štampu ne vraćaju se autoru. Tekstovi rada se moraju dostaviti elektronski, bilo na CD/ DVD-u ili putem imejla (kme@stomkoms.org.rs), sa dvostrukim proredom u A4 formatu i levom marginom od 3 cm. Prva strana rada treba da sadrži: a) naslov rada, b) puna imena i prezimena autora, c) pune nazive ustanova i organizacijskih jedinica u kojima je rad realizovan i mesta u kojima se ustanove nalaze, d) arapskim brojevima iza imena autora označene institucije u kojima rade, e) znakom * označiti osobu zaduženu za korespondenciju u vezi sa predatim rukopisima, napisati punu adresu, broj telefona i imejl te osobe. Druga strana treba da sadrži samo naslov rada, nestrukturisani rezime (kod preglednih radova) i ključne reči, bez imena autora i institucija. Originalni radovi (naučni ili stručni) moraju da sadrže strukturni apstrakt od 250 reči, podeljenih na sledeća 4 paragrafa: *Uvod:* opisuje problem o kome se radi u radu; *Materijali i metode:* opisuje kako je istraživanje sprovedeno; *Rezultati:* opisuje primarne rezultate; *Zaključak(ci):* saopštenje autora o zaključcima proisteklim iz rezultata, i implicira njihovu kliničku primenljivost. Veličina rezimea može da bude do 250 reči. Ispod rezimea sa podnaslovom "Ključne reči" navesti 3-5 ključnih reči ili izraza. Autori treba da za ključne reči koriste odgovarajuće deskriptore, tj. definisane termine iz Medical Subject Heading (MeSH) liste Index Medicus-a. Prva i druga strana se predaju na srpskom i engleskom jeziku i ne obeležavaju se brojevima. *Tekst članka:* članci ne smeju prelaziti 16 stranica sa prilozima. Naučni i stručni članci obavezno treba da sadrže poglavlja: Uvod, Cilj, Materijal i metode, Rezultati, Diskusija i Zaključak. Zahvalnost ili komentar povodom sponzorstva rada dati na kraju teksta članka iza poglavlja "Zaključak". U tekstu naznačiti mesta priloga i obeležiti ih onako kako su obeleženi u prilogu.

Rad treba biti urađen u programu Microsoft Word for Windows, uz korišćenje fonta Times New Roman, veličine 12pt. U radu je obavezno korišćenje međunarodnog sistema mera (SI) i standardnih međunarodno prihvaćenih termina. Stranice teksta članka i literaturu treba numerisati arapskim brojevima u donjem desnom uglu. Literatura se daje u posebnom poglavlju, pri čemu se navodi onim redosledom kojim se citati pojavljuju u tekstu. Broj literaturne reference se u tekstu označava arapskim brojem u zagradi. Navode se svi autori, ali ako ih je više od 6 za ostale koristiti skraćenicu „et al". Za navođenje literature koristiti pravila Vancouver-ske konvencije (citing and indexing). Priloge u vidu tabela i slika (grafikoni, crteži, fotografije, formule i dr.) ne unositi u tekst članka, već predati odvojeno na kraju članka. Svaka tabela i slika se obeležava arapskim brojem redosledom pojavljivanja u tekstu (npr. Tabela 1, Slika 1 i dr.) i svakoj se daje kratak naslov. Kratka objašnjenja i skraćenice daju se u fusnoti. Za fusnotu koristiti sledeće simbole: *, †, ‡ itd. Fotografije treba da budu oštre do formata dopisnice (20x25 cm u rezoluciji 600dpi). Fotografije obeležiti redosledom kojim se pojavljuju u tekstu (Slika 1, Slika 2 itd), detaljno objašnjenje slike treba dati u fusnoti. Ukoliko je tabela ili ilustracija već negde objavljena treba citirati izvor i priložiti pismeno odobrenje, ukoliko se radi o zaštićenom materijalu. Ukoliko je na fotografiji prikazan pacijent tako da se može prepoznati, potrebno je njegovo pismeno odobrenje, u suprotnom delovi fotografije se moraju izbrisati da pacijent ne može biti identifikovan. Za izradu grafičkih priloga može se koristiti bilo koji grafički program, pri čemu slike moraju biti snimljene u .jpg formatu rezolucije 600dpi. Tabele i grafikone najpoželjnije je uraditi u Excel for Windows i treba dostaviti originalne fajlove. Excel slike treba treba predati kao Excel objekte, a ne slike.

Predsednik Skupštine
prim. mr sci. med. Dragan Stanković

IZVEŠTAJ SA PRVE REDOVNE SEDNICE SKUPŠTINE SKS U 2023. GODINI

Prva redovna sednica Skupštine SKS u 2023. godini održana je 25. marta u Beogradu.

U skladu sa zakonskim i statutarnim ovlašćenjima, na pomenutoj sednici razmotreni su i usvojeni izveštaji o radu organa SKS i to:

- Direktor
- Upravni odbor
- Nadzorni odbor
- Ogranci Komore
- Sudovi časti prvog stepena
- Sud časti drugog stepena
- Komisije za posredovanje prvog stepena
- Komisija za posredovanje Komore
- Etički odbor.

Na istoj sednici usvojeni su izveštaj o radu Komisije za akreditaciju programa KME, Komisije za definisanje strategije razvoja stomatologije u RS, Komisije za izemnu i dopunu Statuta SKS, Radne grupe za izradu Zakona o dentalnoj medicini u RS. U sklopu navedenih izveštaja posebno je istaknuto da se uskoro očekuje završetak prve radne verzija Zakona o dentalnoj medicini, koji će biti dostupan na sajtu SKS. Pozivaju se članovi da uzmu aktivno učešće i upute sugestije, predloge za izmenu i dopunu radne verzije pomenutog Zakona.

U sklopu finansijsko materijalnog poslovanja Stomatološke komore Srbije usvojeni su godišnji izveštaji za 2022. godinu sa konačnim obračunom.

Predsednik Organizacionog odbora 21. Kongresa stomatologa Srbije podneo je izveštaj o održanom kongresu i najavio da se se počinje sa organizacijom 22. Kongresa stomatologa Srbije, koji će svojim kvalitetom i unapređenjem nastojati da i dalje bude vodeći skup iz oblasti stomatologije u zemlji.

Uvažavajući rad svojih kolega i nemerljiv volonterski doprinos koji su dali u stvaranju Stomatološke komore Srbije, na predlog Izvršnog odbora Ogranka za zapadnu i centralnu Srbiju i Komisije za dodelu priznanja, Skupština SKS je donela odluku o dodeli povelja i zahvalnica,

koje će se uručiti u okviru proslave slave Stomatološke komore Srbije, Sv. Antipa Pergamski, 24. aprila 2023. godine.

Zahvalnice su dodeljene: spec. dr stom. Draganu Jakovljeviću iz Trstenika, dr stom. Miloradu Kovačeviću iz Kruševca i spec. dr stom. Prvoslavu Siminoviću iz Jagodine.

Povelje su dodeljene: spec. dr stom. Ljubodragu Rakiću iz Kragujevca, dr stom. Saši Spasojeviću iz Čačka, spec. dr Vasiliju Antiću iz Kragujevca i mr. sci. med. dr stom. Veselinu Lukuću iz Kragujevca.

Skupština Stomatološke komore Srbije verifikovala je odluke Veća privatne prakse i Veća zaposlenih stomatologa u državnim ustanovama, u cilju zaštite interesa i unapređenja oba sektora. Pozivamo članove Komore da uzmu učešće i da kroz sugestije i predloge zajednički unapredimo našu struku.

Predsednik Skupštine SKS
Prim. mr sci. med. Dragan Stanković

spec. dr stom. Milojko Jovanović

IZVEŠTAJ O RADU DIREKTORA ZA 2022. GODINU

U odnosu na usvojen Plan i program rada Stomatološke komore Srbije za 2022. godinu, broj 70/5-319 od 04.12.2021. godine, podnosim Skupštini SKS sledeći izveštaj:

I - Vršenje poverenih poslova iz nadležnosti direktora

Tokom 2022. godine ukupno je u opštem upravnom postupku izrađeno i izdato akata:

- rešenje o izdavanju Licence -521
- rešenja o izdavanju u roku važenja Licence - 162
- rešenje o oduzimanju Licence - 252
- rešenje o obnavljanju Licence - 348
- uverenje, potvrde iz Imenika, Licence - 127
- rešenja o izdavanju privremene Licence - 3

Ukupno je izdato 1.413 dokumenata.

II - Organizovanje Licencnog ispita

Tokom 2022. godine, u pogledu organizacije Licencnog ispita, izveštaj je sledeći:

- ukupno je organizovano ispitnih rokova tri (februar, jul i novembar)
- formirano je ukupno četiri Komisije za polaganje licencnog ispita
- ukupno 14 članova je polagalo licencni ispit

III - Organizacija 21. Kongresa stomatologa Srbije

- Stomatološka komora Srbije je sedmu godinu za redom, u saradnji sa Stomatološkim fakultetom u Beogradu, pod pokroviteljstvom Ministarstva zdravlja Republike Srbije organizovala najvažniji stomatološki skup u Srbiji i regionu, 21. Kongres stomatologa Srbije od 20.10. do 23.10. 2022. godine u Beogradu u Hotelu Mona Plaza u Beogradu.

- U sklopu 21. Kongresa Stomatologa Srbije, održan je i međunarodni kongres, EODCv4.0 (European Online Dental Congress) koji je ove godine trajao 2 dana.

- Zdravstveni savet Srbije akreditovao je Kongres sa pratećim međunarodnim kongresom - EODCv4.0 sa ukupno 20 KME boda za pasivno učešće, a Stomatološka Komora Srbije je obezbedila svojim članovima popularnu cenu kotizacije.

- Kongres su i ove godine kao suorganizatiori podržali Hrvatska komora dentalne medicine, Stomatološka komora Makedonije, Stomatološka komora Crne Gore, Stomatološka komora Federacije Bosne i Hercegovine, Komora doktora stomatologije Republike Srpske i Udruženje stomatologa Larise iz Grčke.

- Podršku u organizaciji Kongresa su dale i sve komore zdravstvene struke u Srbiji: Lekarska komora Srbije, Farmaceutska komora Srbije, Komora biohemičara Srbije i Komora medicinskih sestara i zdravstvenih tehničara Srbije.

- Kao i prethodnih šest godina i ovogodišnji kongres u organizaciji Komore održan je pod pokroviteljstvom Ministarstva zdravlja Republike Srbije.

- Posećenost je bila odlična, o čemu govore podaci da je preko 350 učesnika koji su prisustvovali predavanjima uživo u sali Kongresa i preko 1200 učesnika konstantno koji su bili prisutni za vreme trajanja predavanja on-line.

- Na Kongresu je uzelo učešće preko 2000 učesnika i 44 pozvanih predavača i vrhunskih stručnjaka, od toga 30 iz inostranstva iz 15 zemalja. U sklopu glavnog programa Kongresa održano je i 6 sponzorskih predavanja, CBCT- radionica i 40 E-poster prezentacija.

IV – Izdavanje serijske publikacije „ Dentallist“ SKS

U toku 2022. godine izdato je ukupno 2 (dva) izdanja serijske publikacije „Dentallist“ SKS.

Jedan časopis je nosio 5 (pet) bodova besplatne kontinuirane edukacije, a jedan 10 bodova.

Uređivački odbor „Dentallista“ je proširen sa članovima Stomatološke komore Srbije, koji su zaposleni na fakultetima u Srbiji.

Ukupno je distribuirano 14.263 časopisa.

Broj rešenih testova u 2022. godini iz časopisa za ostvarivanje besplatnih bodova koji je pristigao na adresu Komore je 6.167.

V - Izdavanje ID kartica

I u 2022. godini nastavlja se izdavanje ID kartice članova SKS.

VI - Osiguranje od stručne greške

Članovi Komore koji obavljaju stomatološku delatnost, te uredno izmiruju članarinu, tokom 2022. godine su bili osigurano od stručne greške. Posao osiguranja je zaključen i za 2023. godinu sa osiguravajućom kućom. Dopunske pogodnosti za SKS (dodatna novčana sredstva, u cilju unapređenja usluga osiguranja i za edukaciju svih članova Stomatološke komore Srbije) iznose 200.000,00 RSD. Sve detaljnije informacije o osiguranju članova Komore možete pronaći na sajtu Stomatološke komore Srbije, na linku http://www.stomkoms.org/cr/articles/o-sks/osiguranje/.

VII - Saradnja sa ministarstvima i državnim organima

Tokom 2022. godine, obavljenjeni su sastanci sa državnim organima i institucijama, te su preuzete aktivnosti na unapređenju položaja stomatologa. S tim u vezi održao sam sastanke u Ministarstvu zdravlja R. Srbije, sa državnim sekretarima istog, a na temu:

- Zakon o komorama zdravstvenih radnika

Zakon o komorama zdravstvenih radnika je u svojoj završnoj fazi, te je sledeći korak usvajanje u Narodnoj Skupštini, nakon čega bi započela i primena istog.

- Zdravstvena inspekcija

Sa zdravstvenom inspekcijom Ministarstva zdravlja nastavljene su aktivnosti u skladu sa zakonskom obavezom dostavljanja obaveštenja o oduzetim licencama članova.

- Poreska uprava R. Srbije

U toku 2022. godine, nastavljena je saradnja sa Poreskom upravom R. Srbije.

- Ministarstvo finansija R. Srbije

Nastavljena je saradnja sa Ministarstvom finansija R. Srbije i u 2022. godini.

- Institut za javno zdravlje „Batut“

Održani sastanci radi postizanja prisnije saradnje dveju ustanova. Takođe u 2022. godini Stomatološka komora Srbije je prvi put organizovala i finansirala redovnu spoljnu proveru kvaliteta stručnog rada.

- Komore zdravstvenih radnika u R. Srbiji i stomatološke komore u regionu.

I tokom 2022. godine, nastavljena je saradnja sa Komorama u R. Srbiji, kako bi se preuzele aktivnosti na dodatnom unapređenju položaja zdravstvenih radnika. Ovo je naročito značajno za unapređenja u kojima istupanje svih zdravstvenih činilaca ima dodatu snagu, kako se to ranije pokazalo kada su izmene propisa bile u pitanju. Nastavljena je uspešna saradnja sa predstavnicima stomatoloških komora u regionu.

- Naled

I tokom 2022. godine predstavnici Stomatološke komore Srbije, direktor i predsednik Upravnog odbora su nastavili saradnju i aktivno učestvovali u aktivnostima koje su organizovane u Naled-u.

VIII - Prijem stranaka

I u 2022. godini, sam aktivno rešavao sva pitanja, žalbe i molbe članova SKS, kako u pisanoj tako i u elektronskoj formi.

Takođe tokom 2022. godine, odgovorno je na 30 zahteva u pisanoj formi.

Rad SKS u 2022. godini, bio je u potpunosti transparentan kao i do sada.

I u 2022. godini intenzivno se radilo na izmeni Statuta Stomatološke komore Srbije od strane Komisije za izmenu i dopunu Statuta SKS koju je formirala Skupština SKS.

Takođe Radna grupa za izradu Zakona o dentalnoj medicini u RS je aktivno radila na izradi predloga zakona.

Tokom 2022. godine, maksimalno sam se trudio da preduzmem aktivnosti i uspostavim saradnju sa svim nadležnim institucijama u Republici Srbiji od kojih je unapređenje položaja stomatologa zavisno. Urađene su brojne promene i namera je da se i u narednom periodu radi na uspostavljenju osnova za nesmetano poslovanje i unapređenje stomatologa, a u cilju maksimalnog kvaliteta stomatološke zaštite.

Nadam se da će se i u narednoj godini, svi članovi Organa SKS i Skupštine SKS angažovati i doprineti svojim radom da u narednom periodu Stomatološka komora Srbije bude na još uspešnijem nivou, a sve u interesu članova Komore.

Direktor Stomatološke komore Srbije
Spec. dr stom. Milojko Jovanović

SINDROMSKI RASCEPI

Julija Radojičić
Medicinski fakultet Univerziteta u Nišu

Abstract

Cleft lip and palate (cheilognathopalatoschisis) is a congenital anomaly affecting the orofacial region. They can occur in isolation (non-syndromic clefts) or as part of one of the 400 or more syndromes associated with orofacial clefts (syndromic clefts). People born with syndromic orofacial clefts represent one of the most difficult categories of patients who need orthodontic treatment from the earliest hours of life. Risks in the treatment of newborns can arise for two reasons. While in a number of syndromes there is only a cleft of the secondary palate, which often remains hidden until complications occur when performing the function of breastfeeding, in others there are subphenotypes of the syndrome that are often not accompanied by characteristic changes on the face, and carry other characteristic defects on the heart, brain, respiratory system, metabolic problems etc.

The aim of this work is to indicate some syndromic clefts as well as the risks that exist during the orthopedic treatment of this group of patients.

Key words: Prenatal development, syndromic orofacial clefts, subphenotypes, jaw orthopedics

Sažetak

Rascepi usne i nepca *(cheilognathopalatoschisis)* predstavljaju kongenitalnu anomaliju koja pogađa orofacijalni predeo. Mogu se javiti izolovano *(nesindromski rascepi)* ili kao deo jednog od 400 ili više sindroma povezanih sa orofacijalnim rascepima *(sindromski rascepi)*. Osobe rođene sa sindromskim orofacijalnim rascepima predstavljaju jednu od najtežih kategorija pacijenta koju je potrebno ortodontsko lečiti od najranijih sati života. Rizici u lečenju novorođenčadi mogu da nastanu iz dva razloga. Dok kod jednog broja sindroma postoji samo rascepom sekundarnog palatuma koji često ostane skriven do trenutka nastanka komplikacija prilikom izvođenja funkcije dojenja, kod drugih postoje subfenotipovi sindroma koji često nisu praćeni karakterističnim promenama na licu, a nose ostale karakteristične defekte na srcu, mozgu, respiratorne, metaboličke probleme itd.

Cilj ovog rada je da se ukaže na neke sindromske rascepe kao i na rizike koji postoje tokom ortopedskog lečenja ove grupe pacijenata.

Ključne reči: Prenatalni razvoj, sindromski orofacijalni rascepi, subfenotipovi, ortopedija vilica

Anomalija rascepa usne i nepca *(cheilognathopalatoschisis)* predstavlja tešku urođenu anomaliju. Karakteristična je po nedostatku kontinuiteta različitih struktura orofacijalnog sistema: usne, alveolarni greben, tvrdo i meko nepce. Deo zahvaćen rascepom ulazi u sastav drugih struktura lica, zato rascep usne menja prednji deo usta, nos, a i celo lice. Rascep nepca menja kontinuitet nosne šupljine, zube i farings. U zavisnosti od prirode rascepa i stepena njegove izraženosti nedostatak nontinuiteta može biti veoma različito izražen; od najblažih defekata usne do najtežih bilateralnih rascepa usne i nepca ili čak do najtežih kosih rascepa lica. Najčešća su malformacija na licu ljudi svih rasa. Svaki dan se rodi 700 dece sa nekom vrstom rascepa, što znači svaka 2 minuta po jedno dete sa ovom problematikom ili 240 000 godišnje.

Rascepi nastaju usled poremećaja embriogeneze između 4. i 12. nedelje intrauterinog razvoja. Posebno je rizična i 7. nedelja kada se formira sekundarni palatum.

Oni mogu biti nesindromski (izolovani) i sindromski kad postoje anomalije ostalih organa i sistema: kardiovaskularnog, respiratornog, urogenitalnog, itd. Često su praćeni i anomalijama čula vida, sluha, govora, što kliničku sliku čini mnogo kompleksnijom, terapiju težom, a kvalitet života takvih pacijenata lošijim kako njih samih tako i njihovih porodica.

Sindromski rascepi se javljaju u sklopu preko 400 opisanih sindroma [1]. Oni dodatno povećavaju težinu kliničke slike ovih sindroma. Trideset procenata svih orofacijalnih rascepa spada u kategoriju sindromskih rascepa. Prvi put su opisani još 1940-ih kada je pokušano da se izvrši anatomska klasifikacija rascepa i uočeno je da kod mnogih osoba zahvaćenih rascepima postoje spojeni defekti koji u velikoj meri utiču na preživljavanje novorođenčadi ili utiču na terapiju. Rascep usne i nepca najčešće se javlja u okviru sledećih sindroma: Van der Voude sindrom (CLP i CP), Microdeletio n22k11.2 sindrom (CP), Stickler sindrom (CP), Treacher Collins sindrom (CP), Opiz sindrom (CLP), Kabuki sindrom, Smith Lemli Opiz sindrom (CP) itd. Neki od njih su prilično retki i opisani tek kod nekoliko porodica kao sto je lobarna holoprozencefalija sa srednjim rascepom usne, trizomija 13 i Treacher Collinsov sindrom.

U radu su opisani neki od sindroma koji su zabeleženi u srpskoj populaciji, a koji su praćeni različitim tipovima rascepa. Treacher Collins sindrom, Pierre Robin sindrom, DeGeorge sindrom, Goldenharov sindrom, lobarna holoprozencefalija sa srednjim rascepom usne i trizomija 13.

Treacher Collins sindrom *(mandibulofacial dysostosis)* predstavlja jedan od najređih sindroma. Javlja se sa učestalošću o 1:50 000. Savremena nomenklatura opisuje ovaj sindrom kao skup naslednih stanja koja pogađaju oblik, veličinu i poziciju uha, očiju, jagodica i vilica. Drugi ga opisuju kao anomaliju koja pogađa razvoj kostiju i ostalih tkiva lica, a najtačnija definicija je da pogađa strukture koje nastaju iz prvog i drugog faringealnog luka. Prepoznaje se odmah po rođenju. Obično se autozomno dominantno nasleđuje, a vise od polovine rođenih sa ovim sindromom nastaje kao nova mutacija pre nego se nasleđuje. Za razliku od nekih drugih rascepa i kraniofacijalnih sindroma, Treacher Collinsov sindrom je bilateralna bolest. Međutim uprkos bilateralnoj disharmoniji, skeletne i meko tkivne disharmoničnosti su retko simetrične. Najvažnije promene su: hipoplazija zigomatičnih kostiju, antimongoloidni položaj palpebralnih fisura, koloboma očnih kapaka, hipoplastične i nisko postavljene ušne školjke, anomalije srednjeg uha, makrostomija, mikrognatija donje vilice sa vrlo karakterističnim oblikom u profilu (slika 1).

Slika 1. Izgled lica novorođenčeta sa Treacher Collins sindromom (palpebralne fisure okrenute na dole sa kolobomom na donjem kapku, odsustvo trepavica u središnjem delu donjeg kapka, mikrotia, mikrognathia i hipoplazija zigomatične kosti)

Novorođenče sa Treacher Collinovim sindromom veoma često ima izolovani rascep sekundarnog palatuma koji čini jednu od njegovih glavnih karakteristika. Rascep sekundarnog palatuma je veliki i često se pruža od foramena incisivuma, ali se ipak razlikuje po obliku rascepa palatuma kod Pjer Robin sindrom, koji ima više potkovičast oblik. Kroz široki zjap jasno se uočava vomer koji je pravilnog oblika, oštar i postavljen tačno po sredini zjapa. Gornja vilica je pravilnog oblika iako smanjena (slika 2).

Slika 2. (a) Izolovani rascep sekundarnog palatuma kod novorođenčeta sa Treachar Collinovim sindromom, (b,c) Otisak i izliveni gipsani model gornje vilice.

Pierre Robin sindrom karakteriše trijas simptoma micrognathia, glossoptosa, opstrukcija gornjih disajnih puteva i rascep sekundarnog palatuma (slika 3a). Savremena nomenklatura ovaj sindrom opisuje pre kao Pierre Robin sekvence aludirajući na veliki broj subfenotipova koji još uvek ne mogu u potpunosti da objasne njegovu biološku prirodu. Većina autora smatra da usled izostajanja retrofleksije glave embriona u 8. nedelji intrauterinog razvoja, fetalna mandibula ostaje zarobljena i oslonjena na prekardijalno ispupčenje. Ona ostaje deficijentna, a visok položaj jezika iziskuje da on ostaje zaglavljen između palatinalnih procesusa u razvoju (slika 3b). To povlači disturbanciju rasta gornjih disajnih puteva. Mandibularna deficijencija i abnormalnosti rasta uzrokuju da jezik ostaje posteriorno. Jezik je mlohav, njegova funkcija nije zrela, praćena je glosoptozom što dovodi do postnatalne opstrukcije disajnih puteva. Vrlo često se javlja bifidni jezik (slika 4).

Slika 3. Mehanizam nastanka rascepa palatuma: a) intraoralni prikaz novorođenčeta sa Pierre Robin sindromom, b) histološki preparat kongenitalnog rascepa kod fetusa starosti 86 dana

Slika 4. Vertikalna pozicija jezika izaziva opstrukciju i nazalne i oralne respiracije (cela prednja trećina jezika je pozicionirana između palatinalnih segmenata i popunjava nazalni farinks. Bifidni jezik nastaje usled hronične vertikalne pozicije jezika oslanjajući ga na vomer u rascepu)

Rascep sekundarnog palatuma je jedna od najčešćih karakteristika Pierre Robin sindroma. Nastaje karakteristican rascep sekundarnog palatuma oblika slova U koji uvek počinje od foramena incizivuma (slika 5). Direktni je pokazatelj abnormalnog embrionalnog razvoja. Oblika je potkovice, i iako mnogi autori ovaj tip rascepa direktno povezuju sa ovim sindromom, ipak je opstrukcija disajnih puteva mnogo značajnija karakterisika, jer utiče kako na morbilitet, tako i na mortalitet dece pogođene ovim sindromom. Varijabilnost i izražajnost kliničke slike je takođe bitno obeležje. Rascep palatuma se razlikuje od ostalih rascepa sekundarnog palatuma jer je mnogo deficijentnija antero posteriorna dimenzija palatuma i svih okolnih tkiva.

Slika 5. Izolovani rascep sekundarnog palatuma kod novorođenčeta sa Pierre Robin sindromom

De George sindrom nastaje usled poremećaja razvoja trećeg i četvrtog faringealnog luka tokom embriogeneze. Ima genetsku osnovu jer nastaje delecijom 22. hromozoma (zahvaćeni deo 22 hromozoma uključuje desetinu gena povezanih sa nekoliko sistema u telu). Osnovna karakteristika ovog sindroma je odsustvo timusa u prednjem medijastinumu. Može imati blage simptome, a nekada životno ugrožavajuće. Sindrom se opisuje kao anomalija lica, srčane anomalije i povećana sklonost infekcijama. Ukoliko je odsustvo timusa totalno, potpuno sklonost infekcijama je kao kod pacijenata sa teškom imunodeficijencijom. Javlja se u frekvenciji 1:4 000.

Izgled lica je karakterističan hiperterlorizam, mikrognatija, mali otvor usta "usta kao kod ribe", antimongoloidno postavljene oči, nisko spuštene uši, rascep nepca i velofaringealna nerazvijenost (slika 6). Težina kliničke slike zavisiće od ekspresivnosti gena. Ponekad osobe sa De George sin-

dromom nemaju simptome na licu. Osim toga ne obolevaju kod svih pacijenta isti organi, i simptomi nisu uvek jednaki.

Slika 6. Izgled lica deteta sa De George sindromom (zapazite da kod pacijenta nije pogođena veličina već oblik usta)

U okviru De George sindroma javlja se veliki rascep sekundarnog palatuma sa karakterističnim izgledom palatinalnih procesusa. Osobe najčešće pričaju kroz nos usled velofaringealne inkompetencije nastale zbog defekta u embriogenezi trećeg i četvrtog faringealnog luka (slika 7).

Slika 7. Izolovani rascep sekundarnog palatuma sa De Georgeovim sindromom (uočite kvrge na palatinalnim procesusima)

Goldenharov sindrom/okulo-aurikulo-verteb-ralni spektar, hemiofacijalna mikrosomija, facio-aurikulo-vertebralni sindrom i sindrom prvog i drugog luka predstavljaju slične greške u morfogenezi sa gradacijom težine [2]. Sindrom se karakteriše različitim stepenom preovlađujuće jednostrane nerazvijenosti kraniofacijalnih struktura (orbite, uha i mandibule) u kombinaciji sa defektima pršljenova, srca, bubrega i centralnog nervnog sistema (slika 8).

Slika 8. Izgled lica novorođenčeta sa Goldenhar sindromom (obratite pažnju na ušnu oznaku, epibulbarni dermoid koji nije tipičan UCLP)

Učestalost pojavljivanja se procenjuje na 1 na 3.000 do 1. na 7.000 sa blagom prevlašću muškaraca [2]. Sindrom je sporadično stanje. Rascep usne i nepca je zabeležen kod 16% obolelih osoba, a 36% ima mentalnu retardaciju.

Novorođenče sa Goldenharovim sindromom, prema težini kliničke slike, ima blaži oblik ovog sindroma, ali jednostrani potpuni rascep primarnog i sekundarnog nepca utiče da ono dobije oblik anomalije srednjeg stepena (slika 9). Postoji velika dislokacija većeg segmenta palatinalnog nastavka zajedno sa nosnom pregradom na jednu stranu zbog postojanja potpunog rascepa primarnog i sekundarnog rascepa. Nosno krilo i neformirana nozdrva takođe su široko iscrtani na strani rascepa. Lateralizacija, koja je karakteristika ovog sindroma, ogleda se u ovoj vrsti rascepa (slika 9).

Slika 9. Jednostrani potpuni rascep primarnog I sekundarnog palatuma kod novorođenčeta sa Goldenharovim sindromom

Trizomija 13 ili sindrom Patau (47 KSKS +13) (slika 10) je treća najčešća autozomna trizomija koja se javlja sa incidencom od 1:5000 živorođenih. Najkarakterističnije malformacije uključuju

različite stepene holoprozencefalije, mikroftamije, defekte skalpa (slika 10D), srčane defekte i polidaktiliju (slika 10C). Rascep usne i nepca se javlja u 60-80% slučajeva. Novorođenčad najčešće živi do 7 dana. Tipični su nedostatak rasta i ozbiljno kognitivno oštećenje.

Većina slučajeva trizomije 13 rezultat je nerazdvojenosti koja je često povezana sa poodmaklom starošću majke. Porodicama se obično savetuje da postoji manji od 1% rizika od recidiva. Tipovi rascepa koji su opisani u okviru ovog sindroma su: mediani rascep usne, bilateralni rascep usne i nepca i jednostrani rascep usne i nepca [3].

Slika 10. Izgled lica novorođenčeta sa trizomijom 13 (pored BCLP-a, karakteristike koje su očigledne obuhvataju bulbosni nos, dlaku koja se uzdiže do vlasišta i postaksijalnu polidaktiliju)

Teški oblik potpunog bilateralnog rascepa primarnog i sekundarnog nepca još više naglašava težinu kliničke slike novorođenčeta sa trizomijom 13. Premaksila koju nosi nosna pregrada jasno se razlikuje od ostatka lica. Na nivou palatinalnih ekstenzija postoji veliki rascep kojim se ostvaruje potpuna komunikacija između usne i nosne duplje sa izbočenom premaksilom (slika 11).

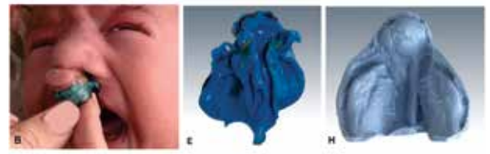

Slika 11. Potpuni bilateralni rascep primarnog i sekundarnog palatuma kod novorođenćeta sa trizomijom 13

Lobarna holoprozencefalija sa srednjim rascepom usne je složena malformacija mozga povezana sa srednjim defektima lica (slika 12). Karakteristika ove anomalije je varijabilnost kliničke slike. U većini slučajeva, stepen ozbiljnosti anomalije lica korelira sa stepenom oštećenja mozga [4]. Anomalije lica su podeljene u pet grupa: ciklopija, etmocefalija, cebocefalija, premaksilarna ageneza sa srednjim rascepom usne i druge manje izražene manifestacije [5]. Premaksilarna ageneza sa rascepom srednje usne je potpuni rascep srednje usne, a kada je povezana sa hipotelorizmom, to je četvrti tip anomalije lica unutar HPC. Lice sa ovom anomalijom karakteriše odsustvo crista galli, nosne kosti, kompletne premaksile i nosnog septuma. Njegova pojava je 1:16 000 živorođene dece [5].

Slika 12. Izgled lica novorođenčeta sa lobarskom holoprozencefalijom sa srednjim rascepom usne (obratite pažnju na nedostatak crista galli, nosne kosti, kompletne premaksile i nosnog septuma [4])

Najteži tip rascepa, koji je u isto vreme veoma retkost, je mediani rascep usne (što se javlja zajedno sa urođenim, potpunim nedostatkom premaksile) (slika 13). Zbog nepostojanja frontonazalnog nastavka koji učestvuje u formiranju srednjeg dela lica, novorođenče nema nosne

kosti, premaksilu, tako da granica između dve šupljine gotovo da i nema.



Slika 13. Mediani rascep usne kod novorođenčeta sa lobarnom holoprozencefalijom.

ZAKLJUČAK

Osobe rođene sa Sindromskim orofacijalnim rascepima predstavljaju jednu od najtežih kategorija pacijenta koju je potrebno ortopedski lečiti od najranijih sati života. Neki veoma retki tipovi sindromskih rascepa su zabeleženi u srpskoj populaciji.

Dobra zdravstena kultura stomatologa svih specijalnosti podrazumea poznavanje etiologije i kliničke slike sindromskih rascepa.

References

1. Gorlin RJ, Cohen MM, Honnekam RCM. Syndromes of the Head and Neck, 4th edn. New York: Oxford University Press; 2001.
2. Martinelli P, Maruotti GM, Agangi A, Mazzarelli LL, Bifulco G, Paladini D. Prenatal diagnosis of hemifacial microsomia and ipsilateral cerebellar hypoplasia in a fetus with oculoauriculovertebral spectrum. Ultrasound Obstet Gynecol. 2004;24:199–201.
3. Losee JE, Kirschner RE. Comprehensive Cleft Care. New York - Chicago: Mc Graw Hill; 2008.
4. Radojicic J, Tanic T, Pesic Z, Jovic N, Cutovic T, Filipovic G. Rare Disease: Lobar holoprosencephaly with a median cleft lip-case report. Cleft Palate Craniofac J. 2016;53:109–117.
5. Cohen MM Jr. Perspectives on holoprosencephaly: part III. Spectra, distinctions, continuities, and discontinuities. Am J Med Genet. 1989;34:271–288.
6. Boo-Chai K. The unoperated adult bilateral cleft of the lip and palate. Br J Plast Surg. 1971;24:250–257.
7. Grayson BH, Santiago PE, Brecht LE, Cutting CB. Presurgical nasoalveolar molding in infants with cleft lip and palate. Cleft Palate Craniofac J. 1999;36:486–498.
8. Hagerty RF, Hill MJ. Facial growth and dentition in the unoperated cleft palate. J D Res 1963;42:412–421.
9. Millard DR, Latham R, Huifen X, Spiro S, Morovic C. Cleft lip and palate treated by presurgical orthopedics, gingivoperiosteoplasty, and lip adhesion (POPLA) compared with previous lip adhesion method: a preliminary study of serial dental casts. Plast Reconstr Surg. 1999;103:1630–1644.
10. Mulliken JB, Martínez-Pérez D. The principle of rotation advancement for repair of unilateral complete cleft lip and nasal deformity: technical variations and analysis of results. Plast Reconstr Surg. 1999;104:1247–1260.
11. Ortiz-Monasterio F, Rebeil AS, Valderrama M, Cruz R. Cephalometric measurements on adult patients with non-operated cleft palates. Plast Reconstr Surg Transplant Bull. 1959;24:53–61.
12. Radojicic J. Quantitative three-dimensional analysis of effects of early orthodontic therapy used in various types of cleft palate and alveolar edge in infants. Niš: Faculty of Medicine, University of Niš; 2012. Dissertation. (in Serbian)
13. Shaw WC, Dahl E, Asher-McDade C, Brattström V, Mars M, McWilliam J, Mølsted K, Plint DA, Prahl-Andersen B, Roberts C, et al. A six-center international study of treatment outcome in patients with clefts of the lip and palate: Part 5. General discussion and conclusions. Cleft Palate Craniofac J. 1992;29:413–418.
14. Suri S, Tompson BD. A modified muscle-activated maxillary orthopedic appliance for presurgical nasoalveolar molding in infants with unilateral cleft lip and palate. Cleft Palate Craniofac J. 2004;41:225–229.

Lindström

ZAŠTO DA KUPUJETE UNIFORME KADA MOŽETE DA IH IZNAJMITE?

Udobne i higijenske uniforme za bezbednu zdravstvenu uslugu u stomatološkoj praksi

Naša jednostavna i praktična usluga iznajmljivanja i održavanja uniformi za stomatologe, asistente i recepcionare omogućava da vaše osoblje uvek ima na raspolaganju higijenske i udobne uniforme koje poboljšavaju higijenu u vašoj ordinaciji i čine udobnijim svaki radni dan. Poslujemo u skladu sa standardom SFS–EN 14065 Tekstil – Proces pranja tekstila u perionici – Sistem biokontaminacijske kontrole.

Osigurajte higijenu uniformi i ostavite upečatljiv utisak na pacijente!

LINDSTROM STAZE I OTIRAČI ČINE VAŠ ENTERIJER LEPIM, UDOBNIM I BEZBEDNIM, A PRE SVEGA ČISTIM UZ NIŽE TROŠKOVE ODRŽAVANJA



Sa nama je iznenađujuće jednostavno sarađivati. Staramo se o svemu, od izbora odgovarajućih staza i otirača za vašu kompaniju, do njihovog redovnog održavanja i isporuke direktno na vaš pod. Dekorativne staze i otirači su idelani za postavljanje iza dezo barijera. Ergonomske staze smanjuju zamor pri obavljanju poslova u stojećem položaju.

Tel. +381 63 333 165
Tel. +381 22 2150 422
korisnickiservis@lindstromgroup.com

Lindstrom d.o.o.
Mihajla Pupina 2, 22310 Šimanovci
www. lindstromgroup.com/rs

Lindström

MEĐUNARODNI SIMPOZIJUM STOMATOLOGA I SARADNIKA NOVI SAD 2023.

Zadovoljstvo nam je da Vas obavestimo da je Klinika za stomatologiju Vojvodine u saradnji sa Stomatološkom komorom Srbije (ogranak APV) i Medicinskim fakultetom u Novom Sadu**,** u terminu od **31. marta i 1. aprila 2023. godine** organizovala Međunarodni Simpozijum stomatologa i saradnika. Simpozijum je organizovan u zgradi Rektorata Univerziteta u Novom Sadu.

Svečanom otvaranju Simpozijuma je prisustvovala zamenica Pokrajinskog sekretara za visoko obrazovanje Prof. dr Mirka Lukić-Šarkanović, Prodekan za doktorske studije Medicinskog fakulteta u Novom Sadu, Prof. dr Branislav Bajkin i Predsednik Upravnog odbora Stomatološke Komore Srbije dr Marko Gojnić.

Svečanost su upotpunili članovi hora Gimnazije "Jovan Jovanović Zmaj" iz Novog Sada.

Simpozijum je obuhvatao savremene dijagnostičke i terapijske principe u stomatologiji.

Međunarodni Simpozijum je održan u kombinovanom (*hybrid*) modelu - posetioci su mogli da prisustvuju Simpozijumu u centralnoj zgradi Rektorata u Novom Sadu. Predavanja stranih predavača, koji nisu bili u mogućnosti da dođu na Simpozijum, bila su dostupna na sajtu Simpozijuma 7 dana nakon završenog Simpozijuma.

Na oba dana Međunarodnog Simpozijuma stomatologa i saradnika 2023, registrovalo se ukupno 735 kolega iz Novog Sada, Beograda, Niša, Subotice i drugih gradova Srbije, kao i iz Rumunije, Hrvatske, Bosne i Hercegovine, Slovenije, Mađarske, Malezije...

Prijavljeno je bilo 17 poster prezentacija, čija je odbrana bila drugog dana Simpozijuma.

Dobijanje Sertifikata uključivalo je prisustvo učesnika na Simpozijumu i popunjavanje Evaluacionog upitnika. Bodove je obezbedilo za prvi dan 312 učesnika, a za drugi dan 294 učesnika.

U okviru Simpozijuma održano je ukupno 14 predavanja uživo (10 prvi dan i 4 drugi dan) i 15 on-line predavanja (5 prvi dan i 10 drugi dan), a predavanja su održali univerzitetski profesori, eminentni stručnjaci iz oblasti stomatologije iz zemlje i inostranstva.

U znak sećanja na profesorku Tatjanu Brkanić, koja je radila na dugi niz godina odeljenju Bolesti zuba i endodoncije, Klinike za stomatologiju Vojvodine, u okviru Simpozijuma su dodeljene nagrade "Tatjana Brkanić". Nagrade su dodeljene u dve kategorije, u kategoriji najbolji mladi istraživač i u kategoriji najbolji studentski rad.

Stomatološka komora Srbije je omogućila besplatno učešće za sve njene članove koji redovno izmiruju članarinu, a za uzvrat je obezbeđen visok stručni i naučni nivo Simpozijuma.

Simpozijum je ocenjen prosečnom ocenom od 4.82 za prvi dan i 4.83 za drugi dan od max 5 mogućih.

Sve informacije o Simpozijumu možete pronaći na sajtu **www. simpozijumstomatologa.rs**

Predsednik Organizacionog odbora
Prof. dr Tatjana Puškar

Predsednik Naučnog odbora
Prof. dr Milica Jeremić Knežević

Laviefarm

waterpik

WATERPIK #1 WATER FLOSSER BRAND IN THE WORLD

60 YEARS of INNOVATION

ADA Accepted American Dental Association

ORALNI TUŠEVI ZA **KOMPLETNU** DENTALNU HIGIJENU

Klinička istraživanja dokazala su da je Waterpik oralni tuš znatno efikasniji od četkice i konca za zube. Pulsirajući vodeni mlaz čisti interdentalni prostor, uklanja nečistoće ispod linije desni i sprečava nastanak zubnog kamenca.

WATERPIK oralni tuš je revolucionarni proizvod za održavanje oralne higijene koji pomoću pulsirajućeg vodenog pritiska uklanja bakterije i ostatke hrane duboko između zuba i desni, gde četkica i konac ne dosežu. Masaža vodenim pritiskom stimuliše cirkulaciju što čini desni zdravim i jakim.

IDEALAN ZA IMPLANTE

Dokazano do **2x** efikasniji za zdravlje desni i uklanjanje naslaga oko implanata u odnosu na konac za zube.

NEOPHODAN ZA BRAVICE

dokazano do **3X** efikasnije uklanja naslage oko bravica u odnosu na četkicu i konac za zube.

EFIKASNO UKLANJA ZUBNE NASLAGE

Dokazano uklanja **99.9%** plaka sa tretiranih površina za samo 3 sekunde.

ZDRAVIJE DESNI

Dokazano do **50%** zdravije desni u odnosu na čišćenje koncem

JONIZIRAJUĆE ČETKICE

JONSKA TEHNOLOGIJA

Zubni plak je vezan za zube pomoću pozitivno naelektrisanih jona koji se nalaze u pljuvački. Negativni joni koji dolaze iz IONICKISS četkice za zube efikasno slabe mehanizam koji vezuje zube i zubni plak, čineći uklanjanje zubnog plaka veoma jednostavnim.

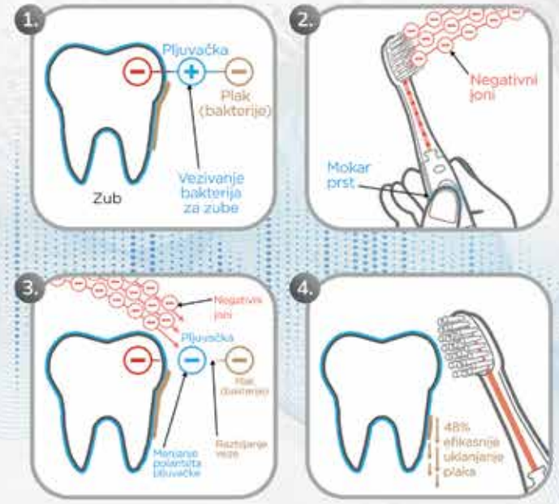

IONICKISS™

アイオニック

Može se koristiti BEZ PASTE

Snaga jona

48% efikasnije uklanja plak

made in JAPAN

VELEPRODAJA:
LAVIEFARM d.o.o.
Godominska 43, Beograd
tel. +381 11 786 3440
e-mail: dental@laviefarm.com
www.laviefarm.com

www.waterpik.rs
/waterpik.rs
/laviefarm.dental
/hilife.rs

MALOPRODAJA:
HILIFE d.o.o.
Požeška 56, TC 56,
Banovo Brdo, Beograd
tel. +381 11 3550 100
e-mail: info@hilife.rs
www.hilife.rs

Actasulid® (nimesulid) -
dobar prijatelj u terapiji akutnog orofacijalnog bola

Prof. dr Dejan Marković

Bol je, nažalost, jedan su od veoma čestih pojmova koja se povezuju sa pojmom stomatologija. Razloga za ovakvu tvrdnju je dosta, i ukoliko ostavimo po strani faktor nebrige o oralnom zdravlju u literaturi možemo naći veći broj radova koji poredeći intezitet bola u različitim životnim situacijama bol dentalnog porekla pozicioniraju veoma visoko na skali izuzetno jakih bolnih stanja. Naime akutni dentalni bol pacijenti ocenjuju kao veoma jak i na vizuelno-analognoj skali obeležavaju gradiraju ga od 60-100 (od mogućih 100).

Akutni orofacijalni bol može biti različitog porekla ali kao najčešći razlozi navode se odontalgija najčešče usled pulpne patologije, parodontitisi različite etiologije, pojedine manifestacije parodontalne bolesti, bolne faze „sindroma gorućih usta", oboljenja pljuvačnih žlezda i bolna stanja povezana sa oboljenjem temporomandibularnog zgloba. Pojednostavljeno, različiti zapaljenski procesi predstavljaju, najčešće, osnov patogeneze ovih bolnih stanja. Epidemiološki podaci o zastupljenosti često su nepotpuni, ali smatra se da 12-40% odrasle populacije je iskusilo neki od ovih bolova.

Bolna stanja mogu nastati i nakon stomatoloških intervencija u toku terapije kao sto su endodontsko lečenje, vađenje zuba ili druge oralno hirurške intervencije i sl.

Bolna stanja u stomatologiji jedan su od najčešćih razloga izbagavanja posete stomatologu i straha od stomatoloških intervencija. Stah od neprijatnosti i bolna stanja povezana sa oralnim oboljenjima uzrok su slabe saradnje sa stomatologom od najranijeg uzrasta. Svetska istraživanja navode da 9% dece i adolescenata ne sarađuju tokom stomatološke intervencije, a jedan od glavnih razloga za to su bolna stanja pre, u toku ili nakon stomatološkog tretnama.

I kao što kaže latinska izreka *SEDARE DOLOREM DIVINUM OPUS EST!* (Ublažiti bol božansko je delo!) dobro je kada imamo načine i medikamente kojima možemo da pomognemo našim pacijentima.

Karijes, periodontitis, cervikalna osetljivost i eksponirana pulpa, česti su razlozi za pojavu akutnog orofacijalnog bola dentalnog porekla

Od analgetika koje preporučujemo našim pacijentima kako bi ublažili bolna stanja očekujemo da budu efikasni i brzodelujući, da dovoljno dugo deluju, da imaju dobru podnošljivost i bioprihvatljivost, da su bezbedni i još mnogo toga. Svakako i pacijenti traže efikasan, brz i bezbedan lek za ublažavanje akutnog bola.

Nesteroidni antinflamatorni medikamenti (*non-steroidal anti-inflammatory medicine*-NSAID), pozicionirali su se kao efikasni medikamenti za ovu namenu u stomatologiji. Na tržištu ih ima više a jedna od osnovnih formulacija, ***nimesulid,*** pod različitim nazivima upotrebljava se u stomatologiji uspešno već više od 40 godina. Nimesulid ima jedinstven multifaktorijalan mehanizam delovanja jer se involvira u intracelularne inflamatorne puteve i dodatno inhibira faktore inhibicije trombocita, sprečava oslobađanja histamina i inhibira sintezu metaloproteaza. Klinički karakteriše se visokom efikasnošću, brzim delovanjem i brzom analgezijom.

Prvi put je registrovan u Evropi za primenu u stomatologiji, u Italiji Još 1985 godine i stomatološkoj javnosti je dobro poznat kao preparat Aulin u obliku granula. Na našem tržištu imamo priliku da originalnu preskripciju nimesulida sada imamo u obliku **tableta Actasulid® 100mg.** Ovaj medikament kao pouzdan , efikasan i brzodelujući analgetik potvrdio se u stomatološkoj praksi i pokazao niz prednosti u poređenju sa mnogim nesteroidnim antinflamatornim medikamentima koji se koriste u različitim bolnim stanjima pa i u stomatologiji. Brz početak analgetičkog dejstva, sa značajnim ublažavanjem bola u roku od 15-30 minuta od uzimanja leka značajna su prednost u odnosu na druge medikamente koji se koriste za ovu namenu.

Svakako tradicija upotrebe i značajno manje neželjenih pojava preporučuju ga za terapiju akutnog orofacijalnog bola. Rizik od gastrointestinalnih komplikacija kod Actasulida kao COX-2 selektivnog NSAIL manji je nego kod mnogih drugih NSAIL koji se široko koriste kod pacijenata sa akutnim orofacijalnim bolom.

Svakodnevna praksa pokazuje da nakon hirurških stomatoloških intervencija moguće očekivati produženi bol nakon prestanka dejstva anestetika pa samim tim važno je takva stanja kupirati delovanjem analgetika koji brzo i efikasno deluje.Ako tome dodamo i antiinflamatorno dejstvo Actasulida kao i manji rizik od gastrointerstinalnih komplikacija razlog za primenu ove terapije je jasan.

Actasulid (nimesulid) koji je na na tržištu Srbije dostupan više od dvadeset godina (raniji naziv Tenaprost) je pouzdan i efikasan saveznik stomatologa u svakodnevnoj stomatološkoj praksi.

Reference

1. Mumford 1982, Orofacial Pain 3rd edition, Edinburgh Churchill Livingstone
2. Sharav et al 1984, The spatial distribution, intensity and unpleasantness of acute dental pain; 20(4)363-370]
3. Locker& Grushka 1987; Prevalence of oral and facial pain and discomfort:preliminary results of a mail survey Community Dent Oral Epidemiol 15(3)169-172,
4. Lipton et al 1993, Estimated prevalence and ditribution of orofacial pain in th US, J Am Dent Assoc 124(10):115-121
5. Pau et al 2003,Prevalence, estimates and associated factors for dental pain:a review.Oral Health Prev Dent 1(3):209-220]
6. *Sharav et al 1984, The spatial distribution, intensity and unpleasantness of acute dental pain; 20(4)363-370,;*
7. *Falace et al 1996, The influence of deep (odontogenic) pain intensity, quality, and duration on the incidence and characteristics of reffered orofacial pain, J Orofac Pain 10(3):232-239]*
8. [Cohen 1996, Endodontic Diagnosis In:Cohen S, Burnse RC (eds), Pathways of the Pulp, St. Louis: CV Mosby]
9. Tzukert et al 1981, Orofacial pain of cardiac origin, Oral Surg Oral Med Oral Pathol 51(5):484-486;
10. Roz et al 2005,Spontaneous dissection of the internal carotid artery manifested as pain in an endodontically treated molar, J Am Dent Assoc 136(11):1556-1559]
11. *[Byers&Kish 1976, Delineation of somatic nerve endings in rat teeth by radioautography of axon transported protein, J Dent Res 55 (3)419-425,Byers&Narhi 1999, Dental injury models, experimental tools for understanding neuroinflammatory interactions and polymodal nociceptor functions, Crit Rev Oral Biol Med 10(1)4-39]*
12. G. Klingberg, AG Broberg. Dental fear/anxiety and dental behaviour management problems in children and adolescents: a review of prevalence and concomitant psychological factors. International Journal of Paediatric Dentistry 2007;17(6), 391–406.

Roto Dent

ROTIRAJUĆI DENTALNI INSTRMENTI

060 309 308 0

060 323 164 3

info@rotodent.rs

www.rotodent.rs

DIJAMANTSKI BORERI



801 801L 802 805 807 811 830L 835R 836R 837 837L 842 846 846R 847 848 850 852 853 855 856 856L

858 859 860 834 862 863 864 877 878 878K 879 879K 881 882 885 886 898 899 368 390 392 6053

CARBIDNE FREZE

79-60SG 79-70SG 79-40C 79-60C 251-60C 73-60N 78-60N 79-60N 251-60N 261-23N 295-23N 77-60F 79-31 F 79-45F 79-60F 257-23F 251-60F 295-23F 79-40TC 251-60TC 261-23TC

CARBIDNI BORERI

010 012 014 016 018 021 023 027 (L=26 mm - produzeni)

010 012 014 016 018 021 023 (L=22 mm - standardni)

014 018 021 (L=22/26 mm SXM)

Dužine (L=23 do 32 mm)

C151 C161 C162 C389 C254A — HIRURŠKI, ZA TURBINU

C141 (014 - 035) C166A C167 C166 C162 Lindemann — HIRURŠKI, ZA NASADNIK

GUMICE ZA POLIRANJE

2234 2236 2238 2230 — GUMICE ZA PROTEZE

UNI 1071 UNI 1092 UNI 1079 UNI 1077 — UNIVERZALNE

TWIST MEDIUM TWIST SOFT — KOMPOZIT

ECC 5177M ECC 5188M ECC 5173M — KOMPOZIT

KERAMIKA

TWIST GRUBA TWIST PREDPOLIRANJE TWIST POLIRANJE — 10,000 - 12,000 rpm max. 20,000 rpm

TWIST GRUBA TWIST PREDPOLIRANJE TWIST POLIRANJE — 7,000 - 12,000 rpm max. 15,000 rpm

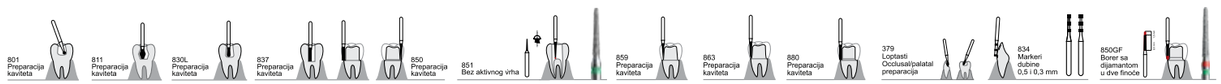

TRI HAWK
FOR THE BUR CONNAISSEUR

PROBAJTE NAJBOLJE SEKAČE METALA I KERAMIKE NA SVETU

Možete li da uklonite 6 krunica za manje od 2 minuta?

- Seče horizontalno i vertikalno.
- Seče keramiku, metal, amalgam.
- Utrošite manje vremena po pacijentu

Besplatna isporuka!

GHIMAS

PRIVREMENI ISPUN VRHUNSKOG KVALITETA OD POZNATOG ITALIJANSKOG PROIZVOĐAČA

Dostupan u beloj i svetlo braon boji

GHIMAS

TRI HAWK FOR THE BUR CONNOISSEUR — NAJBRŽI SEKAČI METALA NA TRŽIŠTU

GZ INSTRUMENTE THE BEST YOU CAN GET

GENERALNI ZASTUPNIK I DISTRIBUTER

HIRURŠKI KONCI — yavo MEDICAL SUPPLIES MANUFACTURER

BIOAKTIVNA ZAMENA ZA KOST — NORAKER THE BIOGLASS® COMPANY

OKSIDISANA REGENERISANA CELULOZA. HEMOSTATSKI SUNĐER — Mascia Brunelli S.p.A.

BESKONTAKTNA DEZINFEKCIJA RUKU — germstar

NEFASER medical

www.nefaser.com

GlassBone®

BIOAKTIVNA ZAMENA ZA KOST

yavo MEDICAL SUPPLIES MANUFACTURER

HIRURŠKI KONCI



PGA (PG)
PGA II (PG2)
PGA RAPID (PR)
PGLA LACTIC (PL)
MONOFAST (PC)
MONOSORB (PD)
NYLON (PA)
POLIPROPYLEN (PP)
PVDF (PV)
POLIESTER (PE)
SILK (JE)/(JEW)

CUTANPLAST®

Spugna di Gelatina emostatica riassorbibile

Absorbable haemostatic gelatin Sponge

Hemostatski sunđer

emosist®

Cellulosa ossidata rigenerata

Oxidized regenerated cellulose

Oksidisana regenerisana celuloza

CONTACT US AT

Braće Jerković 70,11000 Beograd

Tel: 011/ 39 62 407, 011/ 77 00 610

Mob: 065/ 37 00 617

office@nefaser.com

www.nefaser.com

For more info Scan here!

Krsna slava Stomatološke komore Srbije SVETI ANTIPA PERGAMSKI

dr sci med. Miljana Petrović Punoševac,
specijalista preventivne i dečje stomatologije

Krsna slava Stomatološke komore Srbije Sveti Antipa Pergamski je 24. aprila ove godine svečano proslavljena u prostorijama sedišta Ogranka za zapadnu i centalnu Srbiju u Kragujevcu. Domaćin slave bio je docent doktor Marko Milosavljević, predsednik IO Ogranka za zapadnu i centralnu Srbiju.

Svečani čin rezanja slavskog kolača obavili su jerej Raško Stjepanović i protojerej Dejan Lukić, sveštenici Saborne crkve uspenja Presvete Bogorodice u Kragujevcu, u prisustvu brojnih stomatologa i gostiju iz Srbije. Tom prilikom kolač je preuzeo sledeći domaćin slave predsednik IO odbora Ogranka za područje grada Beograda, doktor Vladimir Narančić.

Ponosna sam što sa vama mogu da podelim priču o ovom značajnom svetitelju u stomatološkoj struci.

Saradnja sa Prizrenskom bogoslovijom Svetog Kirila i Metodija u Nišu, koja je, prognana sa Kosmeta 1999. godine, i svoje utočište pronašla u gradu Nišu, bila je intenzivna od samog dolaska, kada smo im kao lekari pružali stomatološke usluge.

Zahvaljujući protojereju-stavroforu Milutinu Timotijeviću, rektoru Prizrenske bogoslovije u Nišu, saznala sam za sveštenomučenika Antipu Pergamskog, koga pravoslavni Istok poštuje kao patrona i zaštitnika onih koji se staraju o zdravlju usta i zuba. Želja mi je bila da mi stomatolozi stanemo u red sa svojim kolegama iz Rusije, Grčke, Bugarske i ostalih pravoslavnih zemalja, te smo s blagoslovom tadašnjeg episkopa niškog, kasnije Patrijarha srpskog, Gospodina Irineja, uz podršku rektora Prizrenske bogoslovije prote Milutina Timotijevića i u saradnji sa sveštenikom Dejanom Krstićem, profesorom Bogoslovije, prvu stomatološku slavu obeležili 7. jula, sada već davne, 2006. godine.

Tom prilikom sam imala čast da u crkvi Svetog Oca Nikolaja u Nišu, svečano darujem ikonu Svetog Antipe, umetnički poklon Udruženja zanatlija, rad ikonopisca Ljubinke Miletić i duboresca Branislava Petkovića.

Na odeljenju Preventivne dečje stomatologije Doma zdravlja u Nišu, na kome sam provela čitav radni vek, postoji ikona Svetog Antipe, rad istih autora, koju je osveštao prota Radovan Petrović istoga dana.

Moje zadovoljstvo je bilo ogromno kada sam uz predlaganje uvođenja slave, kao član Skupštine Stomatološke komore Srbije, 11. februara 2017. godine, dobila punu podršku da praznik Svetog Antipe bude zajednička slava stomatologa na nivou Republike Srbije. Moja malenkost je predložila da prva slava („u organizaciji SKS"- prim. urednika.), a 11. po redu koju su obeležavali stomatolozi u Nišu, bude svečano proslavljena u Prizrenskoj bogosloviji Svetog Kirila i Metodija u Nišu.

Prva zajednička slava stomatologa Republike Srbije na visokom nivou održana je upravo u Nišu, u Bogosloviji. Kolač je osveštao Vladika raško-prizrenski Teodosije, koji je u to vreme administrirao Eparhijom niškom.

Bila mi je čast što sam, kao domaćin prve stomatološke slave Stomatološke komore Republike Srbije, Ogranka za jugoistočnu Srbiju i Kosovo i Metohiju, predala kolač koleginici Dušici Behari iz Ogranka za zapadnu i centalnu Srbiju. Na nivou sva četiri Ogranka Stomatološke komore Srbije već tradicionalno se obeležava Krsna slava Sveti Antipa Pergamski.

Direktor Stomatološke komora Srbije, doktor Milojko Jovanović ove godine na dan slave Svetog Antipe Pergamskog u Ogranku za zapadnu i centalnu Srbiju svečano je uručio povelju doktoru Saši Spasojeviću iz Čačka i zahvalnice specijalisti doktoru Prvoslavu Simonoviću iz Jagodine i doktoru Miloradu Kovačeviću iz Kruševca.

Uz Blagoslov za zdravlje zuba: „Arhijereju Božiji, sveštenomučeniče Antipo, usliši me grešnog slugu tvoga (rekavši ime) u čas ovaj u koji ti molitvu prinosim. Pomoli se za mene grešnog Gospodu Bogu za oproštaj grehova mojih, i od nesnosne i neutešne zubne bolesti izbavi me molitvama tvojim, Sveti“ želja je svih nas pravoslavaca da izdvojimo vreme i blagoslovenu slavu Sveti Antipa Pergamski slavimo u zdravlju i radosti, nadahnjujući se likom našeg zaštitnika, Svetog Antipe, uz puno uspeha u ličnom i profesionalnom radu.

ДОБРОДОШЛИ У TIM Co. A FAMILY OF COMPANIES СВЕТ ДИГИТАЛНОГ ИМИЏИНГА



V8 TOUCH

4Dental
FOUR DENTAL D.O.O Beograd

INOVACIJA
KOJA ČINI RAZLIKU

DENTAL UNITS MADE IN VITALI
designed for reliability

4Dental 4dental_bg

Four dental D.O.O. Slavke Tomić 8,Beograd +381 11 3962617 www..4dental.rs

Sinergizam dejstva kombinacije tripsina, himotripsina i serapeptaze u terapiji dentogenih infekcija

Prof. dr Stevo Matijević – oralni hirug
Univerzitet odbrane, Medicinski fakultet Vojnomedicinske akademije, Beograd
Klinika za stomatologiju Vojnomedicinske akademije Beograd

Klinička primena proteolitičkih enzima datira još od pedesetih godina prošlog veka. Zbog svog sistemskog delovanja i peroralne primene prozvani su kao „oralni sistemski proteolitički enzimi". Sprovedene su brojne studije, dvostruko slepe, randomizirane i kontrolisane, u kojima je utvrđeno i dokazano da su proteolitički enzimi vrlo korisna i sigurna pomoćna terapijska sredstva koja ispoljavaju svoje dejstvo kod zapaljenja i infekcije[1].

Enzimi su složeni makromolekuli sastavljeni od aminokiselina. Uslovno, mogu biti podeljeni u tri grupe: **1. enzimi za varenje i metabolizam** (prirodno se sintetišu u organizmu); **2. enzimi iz hrane** (biljnog ili životinjskog porekla) i **3. veštački sintetisani enzimi** (enzimi za tzv. farmaceutsku upotrebu).

Procenjuje se da je u ljudskom organizmu prisutno oko 100.000 različitih enzima, ali je do danas identifikovano nešto više od 3.000. Enzimi za farmaceutsku upotrebu dobijaju se od biljaka, gljivica, bakterija i životinja[2,3,4].

Enzimi su neophodni za svaku telesnu funkciju u našem organizmu. Deluju kao biokatalizatori na više mesta imunološkog sistema sa ciljem poboljšanja njegovog dejstva. Svoje dejstvo ostvaruju u svakoj fazi sistemskog odgovora zapaljenskog sindroma (Systemic Inflammatory Response Syndrome – SIRS) koji predstavlja kompleksnu seriju metaboličkih, imunskih, endokrinih i nervnih reakcija organizma[5].

U fazi 1 ***(Hemostasis and Coagulation):*** Inhibiraju agregaciju trombocita i njihovu adheziju za endotelne ćelije – stvaranje ugrušaka je smanjeno. Razgrađuju nastale naslage fibina i uklanjaju njegov višak iz krvotoka. Poboljšavaju cirkulaciju u oštećenom tkivu – olakšava se eliminacija zapaljenskih nusproizvoda. Stabilizuju vaskularni endotelijum[6-10].

U fazi 2 ***(Inflammation):*** Povećavaju proizvodnju pro-inflamatornih citokina: interleukina 6 (IL-6), interleukina 1 (IL-1), tumour necrosis factor alpha (TNF-α). Inhibiraju indukovanu proizvodnju pro-inflamatornih medijatora. Povećavaju proizvodnju anti-inflamatornih citokina: interleukina 4 (IL-4), interleukina 10 (IL-10), interleukina 11 (IL-11) interleukina 13 (IL-13). Održavaju preko potrebnu ravnotežu između pro-inflamatorne i anti-inflamatorne aktivnosti našeg imunološkog sistema[11-15].

U fazi 3 i 4 ***(Proliferation and Remodeling):*** Učestvuju u obnavljanju lokalne mikrocirkulacije u oštećenom tkivu. Potpomažu brže reparatorne procese u oštećenom tkivu[16].

Drugim rečima, oni normalizuju, poboljšavaju i kontrolišu rad tzv. "iskočenog imunološkog sistema" u stanjima zapaljenske reakcije i infekcije[16].

Pored anti-inflamatornih efekata, proteolitički enzimi su snažni antioksidanti, poseduju antisekretorna i mukolitička svojstva, umanjuju viskoznost i zapreminu zapaljenskog sekreta, imaju analgetski efekat. Enzimi nemaju antimikrobno dejstvo, ali kod postojanja infekcije imaju ključnu potpornu ulogu, pomažući antibioticima, u savladavanju infekcije. Jer, enzimi omogućavaju lakši pristup antibiotiku na mestu infekcije i povećavaju nivo i efikasnost antibiotika u krvi i tkivima.

Shodno tome, proteolitički enzimi su našli svoju primenu u mnogim granama medicine u: terapiji otoka, hematoma, hirurških trauma, nekrotičnih oštećenja tkiva, respiratornih infekcija, reumatoidnih oboljenja, dentogenih infekcija.

Moderna farmakologija je pronašla načine da pomogne našem imunološkom sistemu, jer enzimi predstavljaju male saradnike u ljudskom organizmu koje treba redovno konzumirati. Naučna istaživanja su pokazala da mešavina sistemskih enzima pomažu organizmu u održavanju imunog sistema. Stoga, tretman brojnih oboljenja sistemskim enzimima je stekao je značajno uporište u medicini SAD, Japana i Evropske Unije.

Chymoral S, predstavlja jedinstven preparat na našem tržištu koga čini mešavina tri sistemskih enzima: tripsin, himotripsin i serapeptaza. Dodatak serapetaze je u mnogome dopunio kombinaciju tripsin-himotripsin. Serapeptaza je enzim koji proizvode mikrobi, Serratia E15, u probavnom traktu svilene bube. Ima snažno proteolitičko dejstvo pa ovom insektu pomaže da razloži čauru u procesu transformacije u leptira.

Japanski naučnici, 60-tih godina prošlog veka, uspešno su izolovali ovaj enzim i od tada su sprovedene mnoge studije koje opravdavaju njegovo korišćenje u medicini (opšta hirurgija, ortopedija, stomatologija, ginekologija, itd.) Razlog za to leži u njegovom snažnom analgetičkom i antiinflamatornom dejstvu. Utvrđeno je da serapeptaza smanjuje zgrušavanje krvi i topi krvne ugruške. Istraživači iz Nemačke su utvrdili da serapeptaza uspešno eliminiše arterosklerozne plakove bez oštećenja zdravih ćelija u zidu arterije.

Od 1960. godine, prošlog veka, proteolitički enzimi koriste se i u stomatologiji. Varney-Burch je koristio peroralnu primenu kombinacije tripsin-himotripsin u dentalnoj hirurgiji i zaključio da ovi enzimi smanjuju vreme zarastanja za 50%. Takođe, proteolitički enzimi su se koristili i koriste se kao sredstvo za ispiranje usta sa ciljem smirivanja simptoma gingivitisa i smanjenju stvaranja plaka[17,18,19].

U stomatologiji, Chymoral S ima svoju značajnu kliničku primenu u lečenju dentogenih infekcija, kao potpora antimikrobnim lekovima, kao i bržoj regresiji postoperativnog otoka, hematoma i bola nakon hirurških zahvata.

Ovaj enzim predstavlja odličnu alternativu analgeticima za kojima često posežemo u nameri da ublažimo bol, jer deluje tako što razlaže bradikinin, poznat kao medijator bola. U jednom istraživanju pokazalo se da je kod pacijenata koji su bili podvrgnuti hirurškoj ekstrakciji umnjaka znatno brže došlo do redukcije otoka i bola usled uzimanja ovog enzima u odnosu na pacijente kojima je dat placebo[20].

Izuzetnu kliničku efikasnost kombinacije proteolitičkih enzima pokazuje studija Chakraborty S, Roy P. [21], koji su prateći regersiju postoperativnog otoka, postoperativnog hematoma i infecije, nakon njihove primene, registrovali su sledeće rezultate:

Postoperativna infekcija (antibiotik + Chymoral)

Treći postoperativni dan

Kod 16,6% operisanih prisutan zapaljenski otok (bez Chymoral-a)

Kod 6,6% operisanih prisutan zapaljenski otok (primali Chymoral)

Peti postoperativni dan

Kod 23,3% operisanih prisutan zapaljenski otok(bez Chymoral-a)

Kod 6,6% operisanih prisutan zapaljenski otok (primali Chymoral)

Sedmi postoperativni dan

Kod 23,3% operisanih prisutan zapaljenski otok (bez Chymoral-a)

Kod 0% operisanih prisutan zapaljenski otok (primali Chymoral)

Deseti postoperativni dan

Kod 16,6% operisanih prisutan zapaljenski otok (bez Chymoral-a)

Kod 0% operisanih prisutan zapaljenski otok (primali Chymoral)

- Postoperativni edem

Treći postoperativni dan

Kod 66,6% operisanih prisutan postoperativni otok (bez Chymoral-a)

Kod 16,6% operisanih prisutan postoperativni otok (primali Chymoral)

Peti postoperativni dan

Kod 33,3% operisanih prisutan postoperativni otok(bez Chymoral-a)

Kod 10% operisanih prisutan postoperativni otok (primali Chymoral)

Sedmi postoperativni dan

Kod 26,6% operisanih prisutan postoperativni otok (bez Chymoral-a)

Kod 6,6% operisanih prisutan postoperativni otok (primali Chymoral)

Deseti postoperativni dan

Kod 20% operisanih prisutan postoperativni otok (bez Chymoral-a)

Kod 0% operisanih prisutan postoperativni otok (primali Chymoral)

- Postopratvni hematom

Treći postoperativni dan

Kod 20% operisanih prisutan postoperativni hematom (bez Chymoral-a)

Kod 6,6% operisanih prisutan postoperativni hematom (primali Chymoral)

Peti postoperativni dan

Kod 6,6% operisanih prisutan postoperativni hematom (bez Chymoral-a)

Kod 0% operisanih prisutan postoperativni hematom (primali Chymoral)

Sedmi postoperativni dan

Kod 3,3% operisanih prisutan postoperativni hematom (bez Chymoral-a)

Kod 0% operisanih prisutan postoperativni hematom (primali Chymoral)

Deseti postoperativni dan

Kod 0% operisanih prisutan postoperativni hematom (bez Chymoral-a)

Kod 0% operisanih prisutan postoperativni hematom (primali Chymoral)

Najčešće postoperativne komplikacije nakon oralno-hirurških intervencija javljaju se kao direktna posledica zapaljenske reakcije kao odgovor na hirurški postupak odnosno hiruršku traumu, najčešće uključujući bol, otok i poteškoće u otvaranju usta. Stoga, što manja hirurška trauma susednih tkiva u toku operativnog zahvata i pravilno zatvaranje hirurške rane minimizira pojavu i izraženost postoperativnih komplikacija. Shodno tome, dodatna primena proteolitičkih enzima kao farmakoloških supstituenata usmerana je na inhibiranje efekata medijatora akutne zapaljenske reakcije sa ciljem značajnog umanjenja kliničkih manifestacija hirurške traume i ubrzavanja procesa zarastanja[22,23,24].

ZAKLJUČAK

Sistemska terapija kombinacije proteolitičkih enzima i njihov sinergistički efekat imaju važnu ulogu u održavanju normalnih funkcija imunog sistema u toku zapaljenskih procesa. Tokom anti-infamatornog delovanja enzimi razgrađujući oštećene ćelije tkiva, nekrotični materijal, toksične proizvode inflamacije, kao i inaktivacijom medijatora zapaljenske reakcije dovode do značajno brže regresije postoperativnih simptoma i simptoma infekcije, ukoliko je prisutna. Shodno tome, primena Chymoral S, u postoperativnom periodu, kao i kod osoba sa infekcijom, usled njegove visoke biološke aktivnosti kao antiinflamatornog, antiedematoznog, antiinfekcijskog, fibrinolitičkog i analgetskog sredstva ukazuje na znatno ubrzanje procesa zarastanja i smanjenje vremena oporavka tkiva.

Literatura

1. Shahid S. Role of Systemic Enzymes in Infections. Webmed Central Complementary Medicine. 2012;3(1): WMC002504.
2. Taussig SJ, Batkin S. Bromelain, the enzyme complex of pineapple (Ananus comosus) and its clinical application: An update. J. Ethnopharmacol 1988; 22: 191- 203.
3. Ji LL. Antioxidant enzyme response to exercise and aging. Med Sci Sports Exerc. 1993; 25(2): 225-231.
4. Prochaska LJ, Nguyen XT, Donat N, Piekutowski WV. Effects of food processing on the thermodynamic and nutritive value of foods: literature and database survey. Med Hypotheses 2000; 54 (2): 254-262.
5. Snowden C, Kirkman E. The pathophysiology of sepsis. British Journal of Anaesthesia (CEPD Reviews). 2002; 2: 11-14.
6. Vervloet MG, Thijs LG, Hack CE. Derangements of coagulation and fibrinolysis in critically ill patients with sepsis and septic shock. Semin Thromb Haemost. 1998; 24: 33-44.
7. Boehme MWJ, Deng Y, Raeth U, Bierhaus A, Ziegler R, Stremmel W, et al. Release of thrombomodulin from endothelial cells by concerted action of TNF-alpha and neutrophils: in vivo and in vitro studies. Immunology. 1996; 87: 134-140.
8. Murakami K, Okajima K, Uchiba M, Johno M, Nakagaki T, Okabe H, et al. Activated protein C prevents LPS-induced pulmonary vascular injury by inhibiting cytokine production. Am J Physiol. Lung Cell Mol Physiol 1997; 272: L197-L202.
9. Smith JA. Neutrophils, host defense, and inflammation: a double-edged sword. J Leukoc Biol. 1994; 56: 672–686.
10. Watanabe S, Mukaida N, Ikeda N, Akiyama M, Harada A, Nakanishi I, et al. Prevention of endotoxin shock by an antibody against leucocyte integrin beta 2 through inhibiting production and action of TNF. Int Immunol 1995; 7: 1037-1046.
11. Rigato O, Salomao R. Impaired production of interferon-gamma and tumor necrosis factor-alpha but not of interleukin-10 in whole blood of patients with sepsis. Shock. 2003; 19:113–116.
12. de Boer JP, Creasey AA, Chang A, Abbink JJ, Roem D, Eerenberg AJ, Hack CE, Taylor FB. Alpha-2-macroglobulin functions as an inhibitor of fibrinolytic, clotting, and neutrophilic proteinases in sepsis: studies using a baboon model. Infect. Immun. 1993; 61 (12): 5035–5043.
13. Borth W, Teodorescu M. Inactivation of human interleukin-2 (IL2) by alpha 2-macroglobulin-trypsin complexes. Immunology 1986; 57: 367-371.
14. James K, Milne I, Cunningham A, Elliot S-F. The effect of alpha2 macroglobulin in commercial cytokine assays. Journal of Immunological Methods 1994; 168: 33-37.
15. Brown KA, Brain SD, Pearson JD, Edgeworth JD, Lewis SM, Treacher DF. Neutrophils in development of multiple organ failure in sepsis. Lancet. 2006; 368:157–169.
16. Armstrong PB. Proteases and protease inhibitors: a balance of activities in host-pathogen interaction. Immunobiology. 2006; 211: 263-281.
17. Varney-Burch M. An evaluation of an oral anti-inflammatory enzyme in dental surgery. Dent. Mag. 1962; 2: 102–104.
18. Forrest WI, Goodridge DL, Watson AM, Starkey WE. Double-blind clinical trials of proteolytic enzyme therapy in oral surgery. Br J Oral Surg. 1968; 6(1): 7-10.

    Formicola AJ, Grupe HE Jr., Bradley EL Jr., Weatherford TW III,HuntDE. A clinical evaluation of a proteolytic enzyme mouthwash on plaque and gingivitis in children. NY State Dent J. 1972; 38(6): 334-340.
19. Robinson RJ, Stoller NH, Vilardi M, Cohen DW. Clinical evaluation of the effect of a proteolytic enzyme mouthwash on plaque and gingivitis in young adults. Community Dent Oral Epidemiol. 1975; 3(6): 271-275.
20. Al-Khateeb H, Nusair Y. Effect of the proteolytic enzyme serrapeptase on swelling, pain and trismus after surgical extraction of mandibular third molars. Int J Oralmaxillofac. 2008;37(3):264-268.
21. Chakraborty S, Roy P. Peri-operative role of proteases (bromelain + rutosides) in surgical patients-a prospective clinical trial", Asian Journal of Science and Technology. 2019; 10 (08): 9948-9950.
22. Wala LJ. Clinical Evaluation of Anti-Inflammatory Properties of Combination of Bromelain, Trypsin and Rutoside with Combination of Ibuprofen, Trypsin and Chymotrypsin Following Third Molar Extraction – A Comparative Study. J Med Sci Clin Research. 2020; Feb
23. Islam, A. A. et al. Comparative evaluation of anti-inflammatory effect of bromelain-trypsin combination versus diclofenac sodium after surgical removal of mandibular third molar teeth. Update Dental College Journal. 2020; pp. 16–20.
24. Harini G, Dinesh P, Balakrishnan R. Trypsin and Chymotrypsin Usage in Reduction of Pain Following the Surgical Extraction of Mandibular Third Molars. Journal of Contemporary Issues in Business and Government. 2021; 27(2): 564-570.

MELEM ZA DESNI!

Gingival® gel

za masažu desni

for gums massage

Jedinstvena kombinacija lekovitog bilja kamilice, srčenjaka i pitome nane jača i održava zdravim vaše desni.

- Ubrzava regeneraciju marginalne gingive
- Olakšava prihvatanje novih totalnih zubnih proteza
- Doprinosi smanjenju upale

Galenika

XXIII. Dental World

International Dental Exhibition and Congress

12–13–14 October, 2023

Budapest, Hungary

Dr. Arthur Volker
United States

Dr. Daniel C. Neves
Brazil

Dr. Marco Mailonio
Italy

Prof. dr. Mutlu Özcan
Switzerland

Dr. Nuno Pinto
Portugal

Dr. Joseph Choukroun
France

Danielle Rondoni
Italy

Dr. Francesco Amato
Italy

Dr. Ruth Perez Alfayate
Spain

Dr. Alain Simonpieri
France

Dr. Byron Tsivos
United Kingdom

Dr. Jordi Manauta
Italy

30% Early Bird discount until 31 July 2023

24 credit points

Register now: dentalworld.hu

SAVREMENE PREPORUKE ZA STOMATOLOŠKI TRETMAN MEDICINSKI KOMPROMITOVANIH PACIJENATA

Prof. dr Sanja Vujkov
Univerzitet u Novom Sadu, Medicinski fakultet, Katedra za Dentalnu medicinu
Hajduk Veljkova 13, 21000 Novi Sad
sanja.vujkov@mf.uns.ac.rs

Uvod

Termin medicinski kompromitovani pacijenti obuhvata veoma veliku grupu pacijenata, koji se veoma često javljaju u stomatološkim ordinacijama, uključujući i dečje stomatologe. U ovu grupu spadaju pacijenti sa kardiovaskularnim oboljenjima, hematološkim i onkološkim oboljenjima, hroničnim bolestima pluća, bubrega, neurološkim oboljenjima, imunokompromitovani pacijenti itd. Ono što je zajednička karakteristika ove grupe pacijenata je to da kod njih postoji povećani rizik za nastanak oralnih oboljenja.

Razlozi za povećan rizik za bolesti usta i zuba su mnogobrojni. Svakako osnovno obolenje može uticati na stanje oralnog zdravlja (sklonost ka infekcijama, povećan rizik od krvarenja, smanjena salivacija…) ili terapija osnovnog oboljenja (imunosupresivni lekovi, antiepileptici...). Međutim, mnogo veći uticaj na povećanu prevalencu oralnih oboljenja kod medicinski kompromitovanih pacijenata imaju znanja i stavovi pacijenata, odnosno njihovih roditelja o značaju očuvanja oralnog zdravlja. Veliki problem predstavlja i izražen strah od stomatoloških intervencija koji postoji kod ovih pacijenata, koji dovodi do izbegavanja odlasku kod stomatologa.

Stomatološki tretman kod pacijenata sa poremećajima koagulacije

Koagulopatije obuhvataju grupu oboljenja koje karakteriše poremećaj hemostaze usled smanjene količine ili funkcionalne abnormalnosti nekog od faktora koagulacije. Najznačajnija karakteristika ovih oboljenja je sklonost ka spontanim krvarenjima, kao što su krvarenje iz nosa, krvarenje u zglobovima i telesnim šupljinama, izražena i produžena krvarenja nakon povreda, posekotina, stomatoloških i medicinskih intervencija.

U urođene koagulopatije svrstavaju se: Hemofilija A – oboljenje koje karakteriše smanjena koncentracija VIII faktora koagulacije; Hemofilija B – oboljenje koje karakteriše smanjena koncentracija IX faktora koagulacije; Von Willebrandova bolest - tj. vaskularna hemofilija, u osnovi ove nasledne koagulopatije je kvantitativni ili kvalitativni poremećaj vonWillebrandovog faktora koagulacije (vWF); poremećaji vaskularnog sistema; poremećaji trombocitne loze i retke koagulopatije koje su posledica deficita ili neadekvatne funkcije drugih faktora koagulacije: I, II, V, VII, X, XI ili XIII [1-4].

Urođene koagulopatije najčešće nemaju specifične manifestacije u usnoj duplji, ali se kod ove grupe bolesnika mogu javiti dugotrajna krvarenja koja se ne mogu zaustaviti merama lokalne hemostaze. Krvarenja mogu biti posledica inflamatornih promena na gingivi, trauma oralnih tkiva, smene mlečnih zuba ili kao posledica stomatološkog tretmana. Poznato je da određene stomatološke intervencije, kod pacijenata sa urođenim koagulopatijama, zahtevaju prethodnu pripremu pacijenta faktorima koagulacije. Upravo stoga je neophodno preduzeti dodatne preventivne i profilaktičke mere kod ove grupe pacijenata, kako bi se unapredio kvalitet oralnog zdravlja i sprečio nastanak oralnih oboljenja.

Podaci o stanju oralnog zdravlja kod pacijenata sa urođenim poremećajima koagulacije se značajno razlikuju u različitim delovima sveta, što u velikoj meri zavisi od razvijenosti zdravstvenog sistema, sprovođenja preventivnih programa i edukacije zdravstvenih radnika.

Pacijenti sa koagulopatijama se smatraju pacijentima visokog rizika za nastanak oralnih oboljenja, te se navodi značaj izrade individualnih preventivnih programa u cilju unapređenja oralnog zdravlja i prevencije oralnih bolesti, čime se prevenira krvarenje i smanjuje potreba za primenom faktora koagulacije [2,3,5].

Kod pacijenata sa urođenim koagulopatijama je neretko prisutan strah od stomatoloških intervencija, odnosno dentalna anksioznost. Strah od stomatološke intervencije predstavlja značajan razlog odlaganja i izbegavanja odlaska kod stomatologa, što doprinosi lošem oralnom zdravlju, većom prevalencom karijesa i gingivitisa i češćoj pojavi komplikacija dentogenih obolenja, čija terapija zahteva pripremu faktorima koagulacije. Kod pacijenata sa koagulopatijama, osim straha od same stomatološke intervencije, postoji i strah od pojave krvarenja u toku intervencije, što dodatno doprinosi pojavi dentalne anksioznosti [6].

Pacijenti sa poremećajima koagulacije predstavljaju pacijentne visokog rizika u pogledu sprovođenja stomatološkog tretmana. Usna duplja, i čitava orofacijalna regija, je područje izuzetno bogato vaskularizovano krvnim sudovima. Do prekida integriteta krvnih sudova usne duplje, i pojave krvarenja, veoma lako može doći prilikom sprovođenja stomatološkog tretmana. Oralno-hirurške intervencije praćene su prekidom kontinuiteta oralne sluznice, pri čemu dolazi do značajnog oštećenja periodontalnog i koštanog tkiva, što može biti uzrok masivnog i produženog krvarenja koje može ugroziti i život ovih bolesnika, te je za njihovo sprovođenje neophodna adekvatna hematološka priprema pacijenta [2].

Poslednih godina značajno su se promenili stavovi u pogledu hematološke pripreme pacijenata za konvencionalni stomatološki tretman. Veliki broj stomatoloških procedura kod pacijenata sa urođenim koagulopatijama ne zahteva prethodnu hematološku pripremu (Shema 1), i mogu se sprovoditi u okviru primarne stomatološke zaštite [5].

Shema 1. Podela stomatoloških intervencija u zavisnosti od toga da li je za sprovođenje neophodna hematološka priprema

Oralno-hirurške intervencije

Oralno-hirurške intervencije, uključujući i ekstrakcije zuba, kod pacijenata sa urođenim koagulopatijama moraju biti dobro isplanirane i pažljivo sprovedene, kako bi se smanjio rizik od krvarenja nakon stomatološke intervencije i stvaranja velikih hematoma. Prilikom svakog oralno-hirurškog tretmana potrebno je sačiniti plan terapije, izvršiti hematološku pripremu, sprovesti samu intervenciju, dati pacijentu postoperativna uputstva i redovno ga kontrolisati [7,8].

Na osnovu detaljnog kliničkog pregleda i analize radiografskih snimaka neophodno je sačiniti plan stomatološkog tretmana kako bi se odredio tip in-

tervencije (pojedinačne ili mutiple ekstrakcije zuba), isplanirale mere i sredstva za lokalnu hemostazu (oksidisana regenerisana celuloza, fibrinski lepak, želatinski preparati u kombinaciji sa trombinom, preparati kolagena i antifibrinolitici u formi rastvora za ispiranje usta), razmotrila upotreba antibiotika i organizovala postoperativna opservacija ili eventualna hospitalizacija pacijenta [6].

Hematološka priprema zavisi od vrste i težine osnovnog obolenja i obima planirane intervencije. Takođe, pre svake hirurške intervencije, neophodan je skrining na prisustvo inhibitora faktora koagulacije [6].

Antifibrinolitici-epsilonaminokapronska kiselina (EACA, Amicar®, Acepramin®) i traneksemična kiselina (Ugurol®, Cyklokapron®) koriste se kao pomoćno sredstvo u pripremi za hirurške intervencije pacijenata sa koagulopatijama, u cilju prevencije sekundarnog krvarenja. Predložene doze su za epsilonaminokapronsku kiselinu 50 do 100 mg/kg telesne težine. Traneksemična kiselina se može dozirati 3 do 4 puta na dan po 500 mg ili 1g. Pacijentima se može preporučiti traneksemična kiselina u vidu 10% rastvora za ispiranje usta, koji se potom proguta. Antifibrinolitici se daju dan pre hirurške intervencije i 7 do 10 dana nakon intervencije [6].

Stomatolozi su najčešće u nedoumici da li je za ekstrakciju mlečnih zuba potrebna hematološka priprema. Primena hematološke pripreme zavisi od težine osnovnog obolenja, kliničkog pregleda i analize Rtg snimka zuba. Ukoliko je koren mlečnog zuba neresorbovan i kod težih formi bolesti, potrebno je pacijente pripremiti faktorima koagulacije. Ukoliko se radi o resorbovanom korenu mlečnog zuba, dovoljno je primeniti lokalne mere hemostaze za zaustavljanje krvarenja [2].

Mere lokalne hemostaze

Ekstrakcije zuba kod pacijenata sa urođenim koagulopatijama i kod pacijenata gde postoji povećan rizik od krvarenja, zahtevaju pažljivo isplanirane mere lokalne hemostaze. Oralno-hirurški tretman podrazumeva izvođenje intervencije uz što manju traumu tkiva. U cilju sprovođenja hemostaze mogu da se primenjuju sledeće mere:

- Hemostatski šavovi- U slučaju kada postoji veliko odstojanje između ivica rane, ili kada se ekstrahuju dva ili više susednih zuba, preporučuje se šivenje rane. Takođe, razlikuju se mišljenja autora se razlikuju o primeni resorptivnog ili neresorptivnog konca. Po jednima, prilikom primene neresorptivnog konca postoji opasnost od krvarenja prilikom uklanjanja šavova, dok drugi smatraju da proces resorpcije konca prati proces fibrinolize, koji se trudimo da izbegnemo kod pacijenata sa koagulopatijama. Većina autora ipak je mišljenja da je ranu potrebno ušiti i da je za to najbolje koristiti atraumatsku iglu i resorptivni šavni materijal.
- U slučaju ekstrakcije većeg broja zuba, indikovana je izrada splinta za zaštitu postekstrakcione rane i sprečavanje postekstrakcionog krvarenja. Izrada splinta zahteva prethodno uzimanje otiska, izradu studijskog modela, uklanjanje zuba koji će biti ekstrahovani sa modela, i izradu soft-splinta pomoću vakuum aparata. Splint se postavlja u usnu duplju neposredno nakon ekstrakcije zuba, najčešće drži u ustima dva dana, kada se vrši kontrola rane.
- Želatinski preparati – (Gelatamp®, Gelaspon®, Hemospon®) su sterilni resorptivni sunđeri koji se jednostavno i bezbolno aplikuju u ranu. Predstavljaju prečišćen želatin životinjskog porekla.
- Preparati kolagena – (Hemocollagene®, Instat®) prečišćen kolagen životinjskog porekla; preparati različite forme i oblika.
- Oksidisana regenerisana celuloza (Surgicel®, Oxicel®) je upletena i oksidisana celuloza biljnog porekla. Ima nizak pH i antimikrobna aktivnost. Može se kombinovati sa antifibrinoliticima. Utiču na bolje formiranje koaguluma. Predstavlja preparat koji se najčešće koristi kod pacijenata sa urođenim koagulopatijama.
- Fibrinski lepak (Beriplast®, Tissucol®) je dvokomponentni sistemi, gde se u prvoj komponenti nalazi fibrinogen (humani) i proteini plazme. Drugu komponentu čini trombin (humani ili goveđi) i kalcijum-hlorid. Fibrinski lepak se smatra najefikasnijim hemostatskim adhezivnim preparatom. Mehanizam dejstva je to što reprodukuje završnu fazu hemostaze, konverziju fibrinogena u fibrin. Predstavlja biološki preparat, samim tim postoji rizik od prenošenja transmisivnih oboljenja. Izrazito je efikasan preparat, i može se primenjivati kod lakših formi bolesti i bez hematološke pripreme [7-13].

Postoperativni period

Nakon završene oralnohirurške intervencije, neophodno je pacijentu dati savete kako da se prevenira postekstrakciono krvarenje. Pacijentu se savetuje mirovanje, tečno-kašasta ishrana, uzimanje prohlađene hrane i napitaka uz zabranu mućkanja usta i pušenje. U slučaju pojave bola nakon ekstrakcije zuba, kontraindikovana je primena analgetika na bazi acetil-salicilne kiseline i drugih nesteroidnih anti-inflamatornih lekova. Analgetik izbora je paracetamol na svakih 6 sati, 2-3 dana. Ukoliko je on neefikasan, mogu se primeniti selektivni COX-2 inhibitori.

Nakon oralno-hirurške intervencije neophodna je opservacija pacijenta, koja može trajati nekoliko sati kod kod lakih oralno-hirurških intervencija, i blagih oblika hemofilije. Hospitalizacija pacijenta i opservacija u toku noći se preporučuje u slučaju većih hirurških zahvata, teških formi bolesti i istorije o produženom krvarenju i pored adekvatne hematološke pripreme.

Takođe, važno je naglasiti pacijentima da ukoliko nakon hirurške intervencije osete simptome otežanog disanja i gutanja, moraju odmah obavestiti nadležnog lekara.

U cilju unapređenja kvaliteta života pacijenata sa urođenim koagulopatijama, u većini zemalja u svetu se formiraju sveobuhvatni centri za hemofiliju, u čijem radu su učestvuju hematolozi, specijalisti fizikalne medicine, psiholozi, i stomatolozi. Osnovi zadatak ovih centara jeste unapređenje zdravlja i prevencija obolenja kod pacijenata sa hemofilijom, kako bi se smanjila potreba za davanjem faktora koagulacije, unapredio kvalitet života i smanjio stepen anksioznosti obolelih [2,6].

Stomatološki tretman kod pacijenata sa malignim oboljenjima oboljenjima

Maligne bolesti su drugi po redu uzrok morbiditeta i mortaliteta u svetu. Šest miliona ljudi premine od karcinoma svake godine. Procenjuje se da će od 2020. godine svake godine biti dijagnostikovano 15 miliona novih slučajeva malignih oboljenja svake godine.

Oralne komplikacije kod pacijenata sa malignim oboljenjima su najčešće posledica radiacione i citostatske terapije. One mogu da se jave u toku terapije - akutne komplikacije, ili nakon završene terapije u vidu hroničnih komplikacija.

Komplikacije koje se javljaju su najčešće: oralni mukozitis, sklonost infekcijama, poremećaji ukusa i kserostomija. Ali je kod nekih bolesnika moguća pojava trizmusa i osteo-radionekroze. Hronične komplikacije su najčešće posledica promena na krvnim sudovima, pljuvačnim žlezdama, sintezi kolagena i ćelijama mekih tkiva. Manifestuju se u vidu kserostomije, radijacionog karijesa, gljivičnim infekcijama, pojavom hroničnog bola.

Trizmus se najčešće javlja neposredno nakon početka radijacione terapije, kod bolesnika sa karcinomima nepca, nazofaringsa i maksilarnog sinusa, i nakon zračenja temporomandibularnog zgloba. Otežano otvaranje usta značajno utiče na kvalitet života ovih bolesnika, ishranu, žvakanje, održavanje oralne higijene i sprovođenje stomatološkog tretmana.

Citostatska terapija, osim što deluje na maligne ćelije, izaziva i neželjene na koštanoj srži, što se može manifestovati razvojem anemije, neutropenije sa sklonošću ka oportunističkim infekcijama i trombocitopenije sa rizikom od pojave krvarenja [18,19].

Promene u usnoj duplji se mogu javiti i kod savremenog lečenja malignih oboljenja primenom imunoterapije. Imunoterapija deluje ciljano na maligne ćelije, i aktivira odbrambene mehanizme koje će omogućiti imunom sistemu da uništi maligno izmenjena tkiva. I ovi ciljani agenti mogu izazvati neželjene efekte u usnoj duplji, kao što su stomatitis, kserostomija, pojava bola lezija na sluznici i disfagije [18,19].

Prevencija ovih komplikacija je veoma važna kod pacijenata sa malignim bolestima. Zahteva multidisciplinarni pristup koji obuhvata posvećen tim onkologa, stomatologa, fizijatra, maksilofacijalnog i plastičnog hirurga, socijalnog radnika i psihologa.

Za prevenciju akutnih i hroničnih komplikacija veoma je važno da se pre sprovođenja onkološkog tretmana sprovede pregled od strane stomatologa, kako bi se pravovremeno izvršila evaluacija stanja i sproveo stomatološki tretman. Evaluacioni stomatološki tretman podrazumeva radiografsko snimanje zuba i vilice, kako bi se identifikovali potencijalni uzročnici infekcije, čiji tretman bi predstavljao problem u toku sprovođenja onkološke terapije.

Stomatološkim tretmanom neophodno je sanirati kariozno promenjene zube, ukloniti oštre ivice zuba protetskih nadoknada, kao i ortodontske bravice i lukove, koji bi mogli biti uzročnici bolnih ulceroznih promena na mukozi.

Preporučuje se da se stomatološki tretman sprovede nekoliko nedelja pre započinjanja radijacione terapije, kako bi se omogućilo tkivno zarastanje nakon invazivnih stomatoloških procedura kao što su ekstrakcije zuba, kiretaža parodontalnih džepova i endodontski tretman. Ekstrakcije zuba se moraju uraditi 10-21 dana pre započinjanja radijacione terapije, u cilju prevencije osteoradionekroze, dok se za obimnije oralno-hirurške intervencije preporučuje period od 4-6 nedelja pre započinjanja radijacionog lečenja [14-21].

Ukoliko je neophodno sprovođenje stomatološkog tretmana u toku aktivnog lečenja malignog oboljenja, neophodna je konsultacija sa hematologom, i procena stanja krvnih parametara.

U cilju prevencije oralnog mukozitisa, koji se veoma često javlja kao neželjeni efekat terapije, preporučuje se: redovno održavanje oralne higijene, primena mekih četkica za zube i pasta bez ukusa, izbegavanje pušenja, alkohola, začinjene i kisele hrane, kašasta ishrana, uklanjanje proteza koje mogu izazvati iritacije i ispiranje usta fiziološkim rastvorom ili specijalnim preparatima kao što su Aldiamed, GC Dry mouth ili Gelclair gel [18,19].

Stomatološki tretman kod pacijenata sa kardiovaskularnim oboljenjima

Kardiovaskularna oboljenja predstavljaju bolesti sa najvećom prevalencijom širom sveta. Ova grupa oboljenja obuhvata širok dijapazon bolesti: aterosklerozu, hipertenziju, ishemijske bolesti srca, urođene i stečene srčane mane, poremećaje srčanog ritma, endokarditise i td. Stomatološki tretman ovih pacijenata predstavlja veliki izazov i često zahteva saradnju sa kardiolozima i prethodnu pripremu pacijenata za stomatološki tretman.

U toku stomatološkog tretmana kardiovaskulranih bolesnika, neophodno je primeniti mere koje će sprečiti hemodinamske alteracije u toku i nakon intervencije, kao što su održavanje optimalnog krvnog pritiska, srčanog ritma, broja otkucaja i oksigenacije. Preporučuje se protokol za redukciju stresa koji podrazumeva zakazivanje pacijenata u jutarnjim terminima, kraće intervenije, upotrebu anksiolitika i adekvatne lokalne anestezije [22-28].

Najveće nedoumice pri stomatološkom tretmanu pacijenata sa kardiovaskularnim oboljenjima, javljaju se kod kojih intervencija i kojih pacijenata je neophodno sprovesti prevenciju bakterijskog endokarditisa. Američko Udruženje Kardiologa (AHA) je dalo 2021. godine najnovije preporuke za antibiotsku profilaksu bakterijskog endokarditisa pre stomatološkog tretmana. Profilaktičku upotrebu antibiotika je indikovana isključivo kod pacijenata sa preležanim bakterijskim endokarditisom, cijanotičnim srčanim manama, ugrađenim valvulama i transplantiranim srcem. Stomatološke intervencije koje zahtevaju antibiotsku profilaksu su: invazivne stomatoloških procedura koje su praćene gingivalnim i mukoznim krvarenjem, kao što su ekstrakcije zuba i oralno-hirurške intervencije. Primena antibiotika se sprovodi jednokratno, 30-60 minuta pre sprovođenja stomatološkog tretmana.

Najnovije preporuke odnose se i na vrstu antibiotika koji se primenjuju u cilju prevencije bakterijskog endokarditisa (Tabela 1). Za razliku od ranijih preporuka, primena preparata Klindamicina je kontraindikovana kod pacijenata alergičnih na penicilinske preparate, zbog izraženih gastro-intestinalnih komplikacija. Takođe, naglašava se značaj primena preventivnih i profilaktičkih procedura, antiseptičkih rastvora koje će unaprediti oralnu higijenu, smanjiti gingivalnu inflamaciju i prisustvo dentalnog plaka [29].

	Preparat	Odrasli	Deca
Oralno	Amoxicillin	2g	50 mg/kg
Nemogućnost oralne primene	Ampicilin	2g IM ili IV	50 mg/kg IM ili IV
Alergija na penicilin	Cephalexin Azithromycin (Hemomycin)	2g 500mg	50 mg/kg 15 mg/kg
Alergija na penicillin i nemogućnost oralne primene	Cefazolin	1g IM ili IV	50 mg/kg IM ili IV

Tabela 1. Antibiotska profilaksa 30-60 min pre stomatološkog tretmana

Zaključak

Mnogobrojne studije su pokazale da zdravstveno vaspitanje i prosvećivanje, kao i pravovremeno lečenje oralnih oboljenja medicinski kompromitovanih pacijenata, ima veoma značajnu ulogu za unapređenje oralnog zdravlja i kvaliteta života ove vulnerabilne grupe bolesnika. Veliki broj stomatoloških intervencija kod ove grupe pacijenata, ne zahteva upućivanje pacijenata na tercijarni nivo stomatološke zaštite, već se može izvršiti u svakoj stomatološkoj ordinaciji, privatnog ili državnog sektora. Stoga je veoma važna stalna edukacija stomatologa i saradnja sa kolegama drugih specijalnosti, kako bi se prevenirale komplikacije i unapredio kvalitet života naših pacijenata.

Literatura

1. Rajić N, Bajkin B. Nasledni poremećaji hemostaze i stomatološka praksa. Stomatološki informator 2008;VIII(23):13-19.
2. Vujkov S. Oralno zdravlje i stomatološki tretman pacijenata sa urođenim koagulopatijama. Monografija, Medicinski fakultet Novi Sad 2019.
3. Israels S, Schwetz N, Boyar R, McNicol A. Bleeding disorders: characterization, dental considerations and management. J Can Dent Assoc 2006;72(9):827
4. Brown DL. Congenital bleeding disorders. Curent Problems in Pediatric and Adolescent Health Care 2005;35(2):38-62.
5. Vujkov Sanja. Procena stanja oralnog zdravlja kod pacijenata sa urođenim koagulopatijama. Doktorska teza. Medicinski fakultet Univerziteta u Novom Sadu. 2013
6. Srivastava A, Santagostino E, Dougall A, et al. WFH Guidelines for the Management of Hemophilia, 3rd edition. Haemophilia.2020: 26(Suppl 6): 1-158. https://doi.org/10.1111/hae.14046
7. Hewson I, Makhamalbaf P, Street A, McCarthy P, Walsh M. Dental surgery with minimal factor support in the inherited bleeding disorder population at the Alfred Hospital. Haemophilia 2011;17(1):185-188.
8. Kaddour Brahim A, Stieltjes N, Roussel-Robert V, Yung F, Ginisty D. Dental extractions in children with congenital coagulation disorders: therapeutic protocol and results. Rev Stomatol Chir Maxillofac 2006Nov;107(5):331-7.
9. Benoit Piot, Sigaud -Fiks M, Huet P, Fressinaud E. Management of dental extractions in patients with bleeding disorders. Oral and Maxillofacial Surgery 2002;93(3):247-250.
10. Benoit Piot, Sigaud -Fiks M, Huet P, Fressinaud E. Management of dental extractions in patients with bleeding disorders. Oral and Maxillofacial Surgery 2002;93(3):247-250.
11. N. Stielltjes, A. Alantar, P. Molho, M. Hassin. Clotting factor concentrate requirement for teeth extraction in patients with congenital bleeding disorders: 7-years experience of a strategy based on enhance local haemostasis study. Haemophilia, 2000;6: 408–412.
12. Bajkin B, Vujkov S, Milekić B, Vučković B. Risk factors for bleeding after oral surgery in patients who continued using oral anticoagulant therapy. Journal of the American Dental Association (1939) 06/2015; 146(6). DOI:10.1016/j.adaj.2015.01.017
13. Bajkin B, Rajić N, Vujkov S. Dental Extraction in a Hemophilia Patient Without Factor Replacement Therapy: A Case Report. J Oral Maxillofac Surg 2012;70:2276-2277.
14. Specht L. Oral complications in the head and neck radiation patient. Introduction and scope of the problem. Support Care Cancer. 2002;10:36–9.
15. Seema Devi and Nimisha Singh. Dental care during and after radiotherapy in head and neck cancer. Natl J Maxillofac Surg. 2014 Jul-Dec; 5(2): 117–125. doi: 10.4103/0975-5950.154812
16. Hancock PJ, Epstein JB, Sadler GR. Oral and dental management related to radiation therapy for head and neck cancer. J Can Dent Assoc. 2003;69:585–90.
17. Sulaiman F, Huryn JM, Zlotolow IM. Dental extractions in the irradiated head and neck patient: A retrospective analysis of Memorial Sloan-Kettering Cancer Center protocols, criteria, and end results. J Oral Maxillofac Surg. 2003;61:1123–31.
18. National Cancer Institute. Managing oral complications during and after chemotherapy orradiation therapy. Available at: https://www.cancer.gov/about-cancer/treatment/side-effects/mouth-throat/oral-complications-pdq#section/_9. Accessed January, 2023.
19. National Cancer Institute. Preventing and treating oral complications before chemotherapy and radiation therapy begins. Available at: https://www.cancer.gov/about-cancer/treatment/side-effects/mouth-throat/oral-complications-pdq#section/_7. Accessed January, 2023.
20. Levi LE, Lalla RV. Dental treatment planning for the patient with oral cancer. Dent Clin North Am. 2018;62(1):121-130.
21. Coelho LHM, Silva CLA, Pedra RC, et al. Probability of oral complications of radiotherapy and chemotherapy for head and neck cancer. Gen Dent 2021;69(4):70-74.
22. Jowett N.I., Cabot L.B. Patients with cardiac disease: considerations for the dental practitioner. Br Dental J. 2000;189(6):297–302.
23. Silvestre FJ, Miralles-Jorda L, Tamarit C, Gascon R. Dental management of the patient with ischemic heart disease: an update. Med Oral. 2002 May-Jun;7(3):222-30. English, Spanish. PMID: 11984504.
24. Kuzekanani M, Gutmann JL. Latest Concepts in the Endodontic Management of Patients with Cardiovascular Disorders, European Endodontic Journal. 2019 Apr 24; 4(2): 86-89
25. Samulak-Zielińska R, Dembowska E, Lizakowski P. Dental treatment of post-myocardial infarction patients: A review of the literature. Dent Med Probl. 2019 Jul-Sep;56(3):291-298. doi: 10.17219/dmp/109232. PMID: 31577073.
26. Louis F. Rosw, D.D.S., M.D.; Brian Mealey., M.S.; D.D.S. Oral care for patients with cardiovascular disease and stroke. JADA, Vol. 133, June 2002
27. SwantikaChaudhry, RitikaJaiswal, SurenderSachdeva Dental considerations in cardiovascular patients: A practical perspective. Indian Heart Journal 2016; 68:572-575.
28. Ioana Mozos and Dana Stoian (April 5th 2019). Oral Health and Cardiovascular Disorders, Understanding the Molecular Crosstalk in Biological Processes, Mohamed A. El-Esawi, IntechOpen, DOI: 10.5772/intechopen.85708. Available from: https://www.intechopen.com/books/understanding-the-molecular-crosstalk-in-biological-processes/oral-health-and-cardiovascular-disorders
29. Prevention of Viridans Group Streptococcal Infective Endocarditis, A Scientific Statement From the American Heart Association. Circulation. 2021;143:e963–e978. DOI: 10.1161/CIR.0000000000000969

REGENERACIJA I NEGA ORALNE SLUZOKOŽE NA PRIRODAN NAČIN

NATURASEPT TEČNOST®

SVAKODNEVNO ODRŽAVANJE ORALNE HIGIJENE

HALITOZA (NEPRIJATAN ZADAH)

NAKON UKLANJANJA MEKIH I ČVRSTIH NASLAGA

U TERAPIJI GINGIVITISA I PARODONTOPATIJE

PRE I NAKON HIRURŠKIH INTERVENCIJA U USNOJ DUPLJI

NATURASEPT GEL®

PARODONTOLOGIJA

- NAKON UKLANJANJA MEKIH I
- NAKON OBRADE PA
- U TERAPIJI GINGIVI
- KOD MEHANIČKI
- AFTE
- ANGULARNI

STOMATOLOŠKA PROTETIKA

- NAKON BRUŠENJA ZUBA
- U TOKU PRILAGOĐAVANJA PACIJENTA NA TOTALNI PROTEZU

ORALNA HIRURGIJA

- NAKON SVIH ORALNOHIRURŠKIH INTERVENCIJA
- NAKON UGRADNJE IMPLANTATA

ORTODONCIJA

- INFLAMIRANA GINGIVA
- MEHANIČKE I HEMIJSKE POVREDE GINGIVE
- POMOĆNO SREDSTVO ZA ODRŽAVANJE ORALNE HIGIJENE

NATURASEPT TEČNOST I GEL IMAJU SNAŽNO ANTISEPTIČNO,ANTIINFLMATORNO I REGENERATIVNO DEJSTVO NA SLUZOKOŽU USNE DUPLJE.

KOMBINACIJA BILJNIH KOMPONENTI I HIJALURONSKE KISELINE U GELU, NATURASEPT PROIZVODE ČINI POTPUNO BEZBEDNIM, PA IH MOGU KORISTITI TRUDNICE, DOJILJE I DECA.

NATURASEPT TEČNOST SADRŽI TEČNE EKSTRAKTE KANTARIONA, NEVENA, MAJČINE DUŠICE, ZELENOG ČAJA I ETARSKA ULJA ŽALFIJE I ČAJEVCA.DOPRINOSI SMANJENJU UPALE I INFEKCIJE U USTIMA I GRLU.

NATURASEPT GEL SADRŽI TEČNE EKSTRAKTE VRANILOVE TRAVE,KANTARIONA, MAJČINE DUŠICE I ZELENOG ČAJA,ETARSKA ULJA MENTE ,ČAJEVCA I ŽALFIJE. DELUJE ANTIMIKROBNO I DOPRINOSI OLAKŠANJU INFLAMACIJE DESNI.NATURASEPT GEL SADRŽI I HIJALURONSKU KISELINU MALE MOLEKULSKE MASE (47.000 DALTONA) KOJA JEDINO DOKAZANO PRODIRE U DUBLJE SLOJEVE ORALNOG EPITELA I OMOGUĆAVA ADEKVATNU HIDRATACIJU TKIVA U DUŽEM VREMENSKOM PERIODU I TIME ISPOLJAVA REGENERATIVNO DEJSTVO.

natura lab

WWW.NATURALAB.RS

DDOR OSIGURANJE
Unipol

U PRAVOM TRENUTKU

24/7/365
0800 303 301 SRB (free call)
+381 21 480 2222 INO
ddor.rs | moj.ddor.rs

VAŠE MEDICINSKE USLUGE 24 ČASA UZ VAS I VAŠU PORODICU

Elektronska identifikaciona kartica

Zakažite svoj pregled, bilo kad i bilo gde

ZDRAVO DA STE
INDIVIDUALNO DOBROVOLJNO ZDRAVSTVENO OSIGURANJE

SKENIRAJ KOD ZA VIŠE INFORMACIJA

Google Play | App Store

zdravodaste@ddor.co.rs | www.ddor.rs/zdravodaste

DENTALNE LEGURE ZA LEPŠI OSMEH

Izr. prof. dr Rebeka Rudolf[1], dr Peter Majerič[1] i
Prof. dr Lazić Vojkan[2]
Zlatarna Celje d.o.o. Slovenija
Stomatološki fakultet Beograd

Osmeh je nešto najlepše što čovek može nekome da pokloni. Svoja osećanja saopštavamo osmehom i na ovaj način se socijalno izražavamo. Štaviše, možemo reći da je osmeh pokazatelj ličnog reda i da u međuljudskim odnosima predstavlja neku vrstu vrednosti. Sami smo odgovorni za lep osmeh. Zdravi zubi i desni su ogledalo ne samo oralnog zdravlja već celokupnog zdravlja i brige o sebi. Zdravim načinom života i redovnim posetama stomatologu obezbeđujemo oralno zdravlje, zadovoljan i lep osmeh. Nažalost se često moramo suočiti sa gubitkom zuba. Ovo može biti rezultat karijesa, obolelih desni, starosti i trauma u predelu lica i vilica. U takvim slučajevima želimo da što pre zamenimo zub koji nedostaje, jer time poboljšamo sopstveni izgled i stabilizujemo zagrižaj i time sprečavamo da se susedni zubi pomeraju u prazan prostor. Danas se primenjuju mostovi i dentalni implantati kao zamene za zube.

Protetska okluzalna rehabilitacija je vezana za ne male troškove terapije, pa je neophodno da se sa svojim stomatologom dobro dogovorite od kojeg materijala treba da budu izrađene zubne nadoknade. Pacijenti se stoga često nalaze u nedoumici, jer su zubni materijali i proizvodni procesi različiti. Takođe je važno imati sve nadoknade zuba od istog metala u usnoj duplji, bez obzira na to kada su ugrađene. Time izbegavamo stvaranje galvanskih struja koje su potencijalni uzroci tegoba u vidu osećaja peckanja u ustima i alergija.

U zavisnosti od stepena oštećenja zuba, stomatolog se odlučuje između fiksne i mobilne protetike. U slučaju fiksne zubne nadoknade, koja se trajno cementira na abradirani zub, koji može biti zahvaćen karijesom ili mehaničkim oštećenjem. U ovu grupu spadaju različite vrste zubnih krunica i mostova, porcelanske fasete, inleji i onleji. Inlej se postavlja između vrhova zuba i tako se koristi umesto ispuna u zubima. Onleji se koristi za obimnije restauracije koje pokrivaju jedan ili više vrhova zuba. Dentalni mostovi popunjavaju prazninu kada nedostaje više zuba, najmanje tri, dva nosača i jedan član mosta.

Ako je preostao koren i nedostaje krunica zuba, može se izraditi intraradikularni atečmen preko koga se retinira overley proteza.

Dentalnim implantatima se rešavaju mnogi slučajevi krezubih i bezubih vilica. Posle perioda oseointergracije implantata u trajanju od tri meseca može se postaviti fiksna zubna nadoknada ili hibridni most.

Opcije korekcije ili zamene zuba, koje pacijenti najčešće biraju su:

- tehnika fasetiranih krunica gde je estetski deo od laboratorijskog kompozita vidljiv samo bukalno, dok su okluzalna, palatinalna i lingvalna površina zuba od metala. Metal je obično legura srebra i paladijuma, koja ima srebrni izgled, ali pacijenti mogu izabrati leguru zlata i paladijuma, koja ima izgled belog zlata, ili zubno zlato koje ima zlatno žuti izgled.
- kompozitne nadoknade, koje se više preporučuju za rekonstrukciju pojedinačnih zuba u frontalnoj regiji. Mostne konstrukcije od kompozitnog materijala obično služe kao privremeno nadoknade. Njihov vek trajanja je kraći od jednodelnih livenih onlaya, pa se zbog toga češće koriste keramičke odnosno porcelanske.
- keramičke fasete ili krunice od litijum disilikatne keramike su zubne nadoknade visokih estetskih vrednosti. Pogodne su za pojedinačne zube u frontalnom regionu ili za kraće konstrukcije mostove do tri člana do regiona drugog premolara.
- metalokeramičke nadoknade čija je metalna substruktura od specijalnih legura zlata sa posebnim svojstvima. Na metalnu osnovu nanosi se keramika na svim površinama, tako da su tako da su zubne nadoknade potpuno svetle boje. Pogodni su kako za pojedinačne zube tako i za veće mostne konstrukcije.

Dentalne legure, koje se koriste u izradi fiksnih zubnih nadoknada:

Legure zlata (Au) koje sadrže 83-92 tež.% zlata i koriste se za fiksne zubne nadoknade za fasetiranje veštačkim materijalima. Prepoznaju se pod imenom: **Aurodent**.

Zlate legure sa platinom (Au-Pt), koje sadrže 75-86 tež.% zlata i koriste se za fiksne zubne nadoknade i za metal-keramičku tehniku. Prepoznaju se pod imenima: **Aurokeram i Bioker**.

Zlato – platinske legure (Au-Pt), koja sadrže 75-78% zlata i koriste se za fiksne zubne nadoknade za fasetiranje veštačkim materijalima. Prepoznaju se pod imenom **Dentor**.

Zlato – paladijum lagure (Au-Pd), koje sadrže 40-46 tež.% zlata i koristi se za fiksne zubne nadoknade za fasetiranje veštačkim materijalima. Prepoznaju se pod imenom **Mido**r.

Srebro-paladijum (Ag-Pd), koje sadrže 58-64 ut.% srebra zlata i koristi se za fiksne zubne nadoknade za fasetiranje veštačkim materijalima. Prepoznaju se pod imenom **Auropal**.

Srebro-paladijum legure (Ag-Pd), koje sadrže 58-64 tež.% srebra i koriste se za fiksne zubne nadoknade za fasetiranje veštačkim materijalima, najčešće za nadgradnje i metalne osnove za estetsku fasetu. Prepoznaju se pod imenom **Auropal**.

Dentalne legure Zlatarna Celje d.o.o. pod brendom Aurodent, tehnički, funkcionalno i hemijski traju u ustima najmanje 7 godina, što je minimalni vek trajanja krunica i mostova. Glavni elementi sadržani u ovim legurama su zlato, platina, srebro i paladijum i garantuju najviši nivo biokompatibilnosti. Nalazi pretkliničkih ispitivanja i kliničkih ispitivanja pokazali su da dentalne legure Zlatarne Celje d.o.o. su praktično bezopasne za organizam. Njihova karakteristika je i da nemaju feromagnetna svojstva.

Sva merenja i ispitivanja dentalnih legura obavljena su u skladu sa zahtevima usaglašenih standarda za dobijanje EU sertifikata koji je obavezan za prodaju legura u Evropskoj uniji. Harmonizovani standardi su pravno obavezujući i obezbeđuju odgovarajuću funkcionalnu upotrebu dentalnih legura u skladu sa aktuelnim tehnološkim saznanjima u ovoj oblasti. Pored pojedinačnih standarda koji određuju svojstva samih dentalnih legura, potrebno je uzeti u obzir i krovni standard ISO 13485 za medicinska sredstva, uz pomoć kojih se kontroliše sam proces proizvodnje, čime se obezbeđuje visok kvalitet. svake proizvedene dentalne legure. U Zlatarni Celje d.o.o. uspostavljen je i standard ISO 9001, koji se primenjuje u upravljanju proizvodnjom kako bi se dosledno obezbedio kvalitet proizvoda i usluga za naše kupce.

Izuzetno je važno da pre nego što se odlučimo za zubnu protetiku razgovaramo sa stomatologom i zajedno sa njim razmotrimo sve mogućnosti protetskih zamena koje nam u datoj situaciji odgovaraju u pogledu statusa denticije. Pacijenti se često odlučuju da izaberu materijal na osnovu finansijskih ulaganja. U ovom slučaju Zlatarna Celje d.o.o. nudi kupovinu starog nakita, zubnih mostova i krunica od dragocenih legura za zube, koji su prethodno uklonjeni iz usta pacijenta pre ugradnje nove protetske zamene.

Tehnodent d.o.o. Novi Sad, **Nebojšina br.35, Beograd,** je zastupnik i distributer zlatnih dentalnih legura za Zlatarnu Celje na teritoriji Srbije.
Sve dentalne legure zlata su registrovane kod Agencije za legure Republike Srbije.
office@sakota.biz tel. +381 11 3981 823 i +381 11 3981 837

POPRAVITE ZUBE PAMETNIM IZBOROM MATERIJALA DA VAŠE ZDRAVLJE NE BUDE UGROŽENO.

Lečenje karijesa kod starijih osoba Udruženi ORCA i EFCD konsenzus dokument

Tamara Perić[1], Bojan Petrović[2], Dejan Marković[1]
[1] Klinika za dečiju i preventivnu stomatologiju, Stomatološki fakultet, Univerzitet u Beogradu,
[2] Klinika za stomatologiju Vojvodine, Medicinski fakultet, Univerzitet u Novom Sadu

Evropska organizacija za istraživanja u kariologiji (European Organization for Caries Research- ORCA) i Evropska federacija za konzervativnu stomatologiju (European Federation of Conservative Dentistry - EFCD) su 2018. godine na osnovu aktuelnih pregleda literature započele izradu udruženog konsenzus dokumenta „Kako postupati u slučaju karijesa?". U zavisnosti od jačine naučnih dokaza koji im govore u prilog, preporuke su klasifikovane kao: jake (randomizovane kliničke studije), umerene (klinička istraživanja visokog kvaliteta) i slabe (zasnovane isključivo na mišljenju eksperata). Dokument je dalje podeljen na tri uzrastne grupe: deca i adolescenti, odrasli i starije osobe. Cilj ovog rada je da predstavi specifičnosti i preporuke za lečenje karijesa kod starijih osoba, sa posebnim osvrtom na karijes korena zuba[1,2].

Tokom poslednjih decenija, usled poboljšanja zdravstvene nege i povećanja očekivane dužine života, ali i smanjenog priraštaja, nastupile su značajne promene populacione demografije. Proporcija starijih osoba u populaciji je značajno povećana[3], što je praćeno i promenjenim epidemiološkim profilom kada su opšte i oralno zdravlje u pitanju. Zastupljenost karijesa zuba je smanjena kod dece i mladih odraslih, ali postaje sve značajnija kod starijih osoba. Zahvaljujući uspehu preventivnih programa, kao i razvoju minimalno invazivne stomatologije, sve više ljudi zadržava svoje zube tokom celog života. Dok je u oralnom statusu starijih osoba pre nekoliko decenija dominirala parcijalna/totalna bezubost i pokretne stomatološke nadoknade, danas su preventivni, restaurativni i parodontalni tretmani postali veoma važni i značajno doprinose kvalitetu života.

Starenje je fiziološki proces koji se karakteriše opadanjem ličnih kapaciteta zbog slabljenja mobilnosti, čula sluha, ukusa i vida, kao i sporijeg obavljanja rutinskih dnevnih ili socijalnih aktivnosti[4]. Krhkost je jedna od najproblematičnijih manifestacija starenja koju karakteriše ograničen fiziološki odgovor i viša vulnerabilonst, što vodi neželjenim zdravstvenim problemima kao što su: opadanje svih funkcija uključujući i kognitivnu, umor, neobjašnjiv gubitak telesne težine, padovi, česte infekcije, određen stepen invaliditeta i zavisnost od drugih osoba[5].

Pored fizioloških promena, sa godinama se povećava i rizik od hroničnih bolesti kao što su: respiratorne bolesti, dijabetes, srčana oboljenja, demencija, itd[4]. Neke od ovih bolesti se dovode u direktnu vezu sa oralnim oboljenjima, odnosno periodontalnom inflamacijom. Ipak, uticaj opšteg na oralno zdravlje je češće indirektan, budući da opšta oboljenja najčešće imaju prioritet i dolazi do zanemarivanja oralnog zdravlja. Isto tako, posetu stomatologu nije uvek lako organizovati.

Grupa starijih osoba je heterogena i može obuhvatiti zdrave osobe „u najboljim godinama" do krhkih pojedinaca sa većim brojem bolesti i zavisnih od drugih lica. Zbog toga nije moguće generalizovati smernice za lečenje karijesa kod starijih osoba, ali su neka stanja karakteristična za veliki deo ove populacije. Ograničena pokretljivost i manuelna sposobnost, kao i smanjena oštrina vida, utiču na pravilno održavanje oralne higijene koju dodatno otežava recesija gingive i postojeći veliki ispuni. Sa godinama slabi čulo ukusa i mogućnost žvakanja, što za posledicu ima konzumaciju hrane koja se lakše žvaće, ali potencijalno sadrži visoku koncentraciju kariogenih ugljenih hidrata. Hiposalivacija je uobičajena zbog involucije pljuvačnih žlezda, ali je i neželjeni efekat mnogobrojnih lekova čija je upotreba široko rasprostranjena u populaciji. Loše oralno zdravlje i gubitak zuba svakako utiču i na kvalitet života i socijalne interakcije[6].

Zbog povećane zastupljenosti oralnih oboljenja i rizika za njihov nastanak kod starijih osoba, smanjene motivacije za održavanje oralne higijene, kao i nejasne prognoze zbog mogućih problema sa opštim zdravljem, stomatološki tretman treba prilagoditi hroničnoj prirodi karijesa i očuvanju oralnih funkcija. Jednostavniji zahvati nose manji rizik u poređenju sa obimnom i komplikovanom terapijom.

Karijesne lezije se obično razvijaju na predilekcionim mestima za retenciju plaka kao što su jamice, fisure i interdentalni prostori. Eksponirane površine korenova zuba, naročito na aproksimalnim površinama, izuzetno su teške za čišćenje. Lezije korena se razlikuju od drugih predilekcionih mesta po tome što karijesni proces počinje u dentinu ili cementu koji su značajno osetljiviji na demineralizaciju u poređenju sa gleđi. Korenovi postaju eksponirani usled fiziološke recesije gingive ili kao rezultat parodontopatije i njenog lečenja. „Sveže" eksponiran dentin (npr. posle uklanjanja kamenca i obrade parodontalnih džepova) nije maturiran ugradnjom fluorida i zbog toga je osetljiviji na karijes. Zbog toga grupa rizika podrazumeva starije osobe sa eksponiranim korenovima i faktorima rizika kao što su hiposalivacija i obimni parodontalni tretman.

Lečenje karijesa kod starijih osoba

Inidividualni pristup lečenju karijesa treba da bude usmeren na specifične karakteristike i potrebe pacijenta. Stomatološki tretman starijih osoba koje su sposobne da brinu o sebi ne razlikuje se značajno od mlađih ljudi. Lečenje karijesa u tom slučaju podrazumeva kurativni pristup i postavljanje dugotrajnih ispuna uz optimalnu estetsku i funkcionalnu rehabilitaciju. Nasuprot tome, kod krhkih starijih osoba relativno često se obavlja palijativni tretman, dok je estetski ishod od manjeg značaja. Ovoj grupi može biti potrebna pomoć pri održavanju oralne higijene, a takođe postoji tendencija kariogenije ishrane i nemogućnost tolerancije dugotrajnijeg i iscrpljujućeg tretmana. Zbog svega navedenog, negovatelji treba da budu aktivno uključeni u očuvanje oralnog zdravlja starijih osoba.

Slika 1. Čišćenje interdentalnih prostora je od izuzetnog značaja kod starijih osoba

Osnovno pitanje kojim se treba rukovoditi u lečenju karijesa kod starijih osoba je: „Kako očuvati oralne funkcije što je duže moguće uz napore koje će (starija) osoba moći da toleriše?"

Kliničke preporuke:

- Grupa starijih osoba je heterogena u mnogim aspektima koji mogu da utiču na prevenciju i lečenje oralnih bolesti, od mogućnosti pacijenta da samostalno održava oralnu higijenu, odlazi i srađuje sa stomatologom, kao i opšteg stanja i očekivane dužine života. Pri izradi plana preventivnih i terapijskih mera treba imati u vidu i individualne potrebe i sposobnosti pacijenta (snaga preporuke: slaba, konsenzus: slaganje 92%, medijana: 10).
- Kako je ova grupa podložnija iznenadnim i brzim promenama u sistemskom, a posledično i oralnom zdravlju, treba prilagoditi i učestalost kontrolnih pregleda (snaga preporuke: slaba, konsenzus: slaganje 100%, medijana: 10).
- Karijes korena zuba je dominantna forma primarnog karijesa na koju treba obratiti najveću pažnju prilikom kliničkog pregleda i izrade plana preventivnih mera (snaga preporuke: umerena, konsenzus: slaganje 100%, medijana: 10).
- Kod starijih osoba koje zavise od drugih lica može se primeniti palijativni tretman i stabilizacija postojećeg stanja umesto standardnih protokola koji se koriste kod zdravih odraslih osoba. Osnovni cilj je da se očuva adekvatna oralna funkcija. U teškim slučajevima kao što je progresivna demencija, dugotrajna hospitalizacija ili institucionalizacija, restaurativni tretman možda neće biti moguć. U tim slučajevima treba razmotriti ekstrakciju (snaga preporuke: slaba, konsenzus: slaganje 92%, medijana: 10).
- Sistemsko i oralno zdravlje su tesno povezani. Dobra oralna higijena takođe doprinosi i prevenciji i kontroli opštih oboljenja kao što su pneumonija i dijabetes (snaga preporuke: umerena, konsenzus: slaganje 96%, medijana: 10).

Individualni plan preventivnih i terapijskih mera

Imajući u vidu etiologiju karijesa zuba, tretman ne podrazumeva samo zalečenje lokalnih znakova i simptoma bolesti (karijesne lezije) prostom restauracijom obolelog zuba, već ga treba usmeriti i na etiološke faktore karijesa koji utiču na celokupno oralno, pa čak i opšte zdravlje.

Preporučuje se:

- Smanjen unos prostih šećera (snaga preporuke: slaba, konsenzus: slaganje 100%, medijana: 10).
- Pranje zuba najmanje dva puta dnevno pastom sa fluoridima (≥1,500 ppm F) (snaga preporuke: jaka, konsenzus: slaganje 96%, medijana: 10).
- Kako većina starijih osoba ima uvećane interdentalne prostore koji se ne mogu dovoljno dobro očistiti četkicom za zube, preporučuje se redovna upotreba (i obuka o upotrebi) interdentalnih četkica (slika 1), poželjno u kombinaciji sa pastom sa fluoridima (snaga preporuke: slaba, konsenzus: slaganje 96%, medijana: 10).
- Kako manuelna spretnost opada sa godinama, preporučuje se upotreba pomoćnih sredstva za održavanje oralne higijene, kao što je električna četkica za zube (snaga preporuke: slaba, konsenzus: slaganje 96%, medijana: 10).
- Ukoliko pacijent ne može samostalno da sprovodi oralnu higijenu, negovatelji treba da budu obučeni da je svakodnevno sprovode (snaga preporuke: slaba, konsenzus: slaganje 100%, medijana: 10).

Karijes korena zuba

Slično karijesu gleđi, i karijes korena je dinamičan proces sa aktivnim i inaktivnim fazama bolesti. Aktivne lezije podrazumevaju progresivni gubitak minerala i zbog toga zahtevaju terapeutsku intervenciju. Sa druge strane, u neaktivnim lezijama se ne odvija gubitak minerala, čak je moguća i ugradnja minerala, te ne treba terapeutski intervenisati. Kad god je moguće, treba odabrati prirodno „zaceljenje" lezija korena zuba utičući na etiološke faktore karijesa. Prirodno zarastanje ili procesi remineralizacije mogu se pospešiti neinvazivnim merama kao što su proizvodi sa fluoridima, stimulacija salivacije, poboljšanje oralne higijene i korekcija ishrane. Ipak, ukoliko se etiološki faktori ne mogu staviti pod kontrolu, leziju sa kavitacijom treba restaurirati.

Kliničke preporuke:

- Karijesne lezije korena zuba koje su inaktivisane (tvrde, sjajne površine, nisu pokrivene dentalnim plakom)7 treba da se posmatraju kao ožiljci i ne zahtevaju tretman, ali ih treba redovno klinički pratiti (snaga preporuke: umerena, konsenzus: slaganje 96%, medijana: 10).
- Aktivne lezije (mekane, prekrivene plakom)[7] treba tretirati prema lokalizaciji i dubini. Ako napredovanje lezije može da se zaustavi neinvazivnim merama, treba im dati prednost u odnosu na restaurativne intervencije (snaga preporuke: umerena, konsenzus: slaganje 100%, medijana: 10).

Neinvazivni pristup

Neinvazivni pristup lečenju karijesa korena zuba usmeren je na etiološke faktore kao što su: ishrana, biofilm i proces demineralizacije. Pored opštih mera, karijesne lezije se mogu i lokalno tretirati.

Slika 2. Kod starijih osoba sa povećanim rizikom za nastanak karijesa mogu se aplikovati visokokoncentrovani fluoridi

Kliničke preporuke:

- Lako dostupne lezije treba svakodnevno četkati (snaga preporuke: umerena, konsenzus: slaganje 88%, medijana: 10).
- Kod starijih osoba sa povećanom prijemčivošću za karijes (korena) zuba i/ili aktivnim lezijama, treba preporučiti pastu sa visokom koncentracijom fluorida (5.000 ppm F) (snaga preporuke: umerena, konsenzus: slaganje 88%, medijana: 10).
- Kod starijih osoba sa povećanom prijemčivošću za karijes (korena) zuba i/ili aktivnim lezijama, može se izvršiti aplikacija laka sa visokom koncentracijom fluorida (>20.000 ppm F) (slika 2) (snaga preporuke: slaba, konsenzus: slaganje 88%, medijana: 10).
- Aktivne karijesne lezije korena zuba mogu se tretirati srebro-diamin fluoridom koncentracije >30% (snaga preporuke: slaba, konsenzus: slaganje 88%, medijana: 10).

Mikroinvazivni pristup

Za primenu mikroinvazivnih mera (zalivanje i infiltracija karijesa) u lečenju karijesa korena i dentina ne postoje dokazi u literaturi.

Invazivni pristup

Invazivni pristup lečenju karijesa korena podrazumeva (parcijalno) uklanjanje obolelih tkiva i njihovu restauraciju (slika 3). Kako ove mere obično za cilj imaju da ublaže, a ne da izleče karijesni proces, njih treba da prate i neinvazivne mere. Restauracija karijesa korena može imati lošiju prognozu u poređenju sa restauracijama krunice zuba, a posebno kod pacijenata visokog rizika. Zbog toga pretpostavku da postavljanje ispuna automatski poboljšava kvalitet oralnog zdravlja treba uzeti sa rezervom.

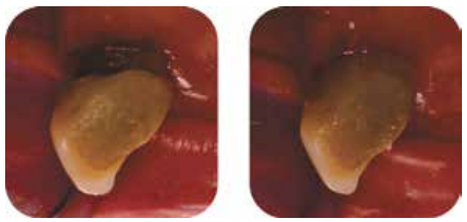

Slika 3. Karijesne lezije sa kavitacijom koje ne mogu biti zaustavljene treba restaurirati. Ukoliko je kontrola suvog radnog polja otežana, prednost treba dati glas-jonomer cementima.

Kliničke preporuke:

- Aktivne karijesne lezije koje ne mogu biti zaustavljene neinvazivnim merama treba restaurirati (snaga preporuke: umerena, konsenzus: slaganje 92%, medijana: 10). • Za restauraciju lezija korena zuba mogu se koristiti i kompoziti i smolom-modifikovani i konvencionalni glas-jonomer cementi. Izbor materijala zavisi od estetskih zahteva i mogućnosti uspostavljanja suvog radnog polja (snaga preporuke: umerena, konsenzus: slaganje 96%, medijana: 10).
- Ukoliko su pristup i kontrola suvog radnog polja otežani, restauraciju treba obaviti glas-jonomer cementima (snaga preporuke: slaba, konsenzus: slaganje 84%, medijana: 10).
- Atraumatski restaurativni tretman pokazuje više stope neuspeha nego konvencionalana tehnika restauracije, ali se može primeniti u slučaju otežanog pristupa i pacijenata koji zavise od tuđe nege i pomoći (snaga preporuke: umerena, konsenzus: slaganje 88%, medijana: 10).

Zaključak

Briga o oralnom zdravlju starijih osoba zahteva poznavanje medicine i farmakologije, kao i interdisciplinarnu saradnju. Pored zahteva i očekivanja pacijenta, treba razmotriti i fizičke i mentalne sposobnosti, i tome prilagoditi individualni plan preventivnih i terapijskih mera. Za razliku od drugih uzrasnih grupa, literatura o lečenju karijesa kod starijih osoba, odnosno o lečenju karijesa korena zuba, nije obimna. Zbog toga su neophodna dalja istraživanja kako bi se povećao nivo naučnih dokaza iz ove oblasti.

Veliku zahvalnost dugujemo predsedniku ORCA- prof. dr Christian Splieth (Univerzitet u Greifswald-u), prošlom predsedniku EFCD- prof. dr Sebastian Paris (Medicinski univerzitet Charité, Berlin) i prof. dr Falk Schwendicke (Medicinski univerzitet Charité) na podršci i pozivu za prevođenje vodiča.

Literatura

1. Paris S et al. How to Intervene in the Caries Process in Older Adults: A Joint ORCA and EFCD Expert Delphi Consensus Statement. Caries Res 2020; 54:459-465.
2. Meyer-Lueckel H, Machiulskiene V, Giacaman RA. How to Intervene in the Root Caries Process? Systematic Review and Meta-Analyses. Caries Res 2019; 53:599- 608.
3. Thomson WM. Epidemiology of oral health conditions in older people. Gerodontology 2014; 31 Suppl 1:9-16.
4. WHO. Integrated care for older people. Geneva; 2017.
5. Clegg A, Young J, Iliffe S, Rikkert MO, Rockwood K. Frailty in elderly people. Lancet 2013; 381:752-762.
6. Thomson WM, Spencer AJ, Slade GD, Chalmers JM. Is medication a risk factor for dental caries among older people? Community Dent Oral Epidemiol 2002; 30:224-232.
7. Nyvad B, Machiulskiene V, Baelum V. Reliability of a new caries diagnostic system differentiating between active and inactive caries lesions. Caries Res 1999; 33:252-260

INOVATIVNA PASTA ZA NEHIRURŠKI TRETMAN PARODONTALNIH I PERIIMPLANTNIH DŽEPOVA

H42® by BIOTECK®

PUN EFEKAT POSLE SAMO JEDNE APLIKACIJE



- Aplikacijom gela sprečava se bakterijska rekolonizacija
- Biološka svojstva obezbeđuje prisustvo kolagena – stvaraju se uslovi za ubrzani oporavak mekih tkiva
- Potpuno se resorbuje – nije potrebno uklanjanje

APLIKACIJI PRETHODI STANDARDNA TERAPIJA MEHANIČKOG UKLANJANJA MEKIH I ČVRSTIH NASLAGA

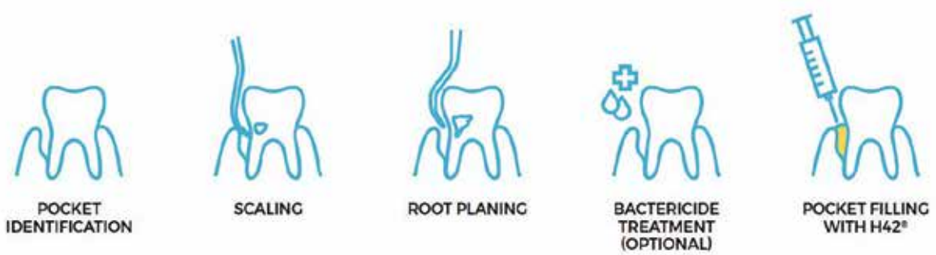

ND MEDICAL PLUS d.o.o.
Severni bulevar 5B, 11000 Beograd • Tel. +381 11 6763 843
e-mail: office@nd-medical.rs • web: www.nd-medical.rs

ДОБРОДОШЛИ У TIM Co. A FAMILY OF COMPANIES СВЕТ ДИГИТАЛНОГ ИМИЏИНГА

MEDIT

DEXIS

zumax MICROSCOPE

Тим Цо. д.о.о. Јована Рајића 5ц. 11000 Београд; 011.2836.786; office@timco.rs; www.timco.rs

TEST broj 1

Test je sačinjen na osnovu rada objavljenog u časopisu Dentallist broj 21
Savremene preporuke za stomatološki tretman medicinski kompromitovanih pacijenata
Autor Prof. dr Sanja Vujkov
Test je akreditovan od strane ZSS br. odluke 153-02-00118/2023-01 od 13.03.2023.
Akreditacioni broj: V-1742/23-II. Za tačno rešen test ostvaruju se 5 bodova KE
Rešen test pošaljite najkasnije do **10.09.2023. godine** na adresu:
Stomatološka komora Srbija, Makenzijeva br. 81, 11000 Beograd

1. Medicinski kompromitovani pacijenti imaju:
   a. Povećani rizik za nastanak oralnih oboljenja
   b. Smanjen rizik za nastanak oralnih oboljenja
   c. Opšte zdravstveno stanje ne utiče na oralno zdravlje
2. Sklonost ka infekcijama, povećan rizik od krvarenja, promene u usnoj duplji mogu biti posledica:
   a. Osnovnog oboljenja
   b. Medikamentozne terapije
   c. Osnovnog oboljenja i medikamentozne terapije
3. Koagulopatije obuhvataju grupu oboljenja koje karakteriše poremećaj hemostaze usled:
   a. Primene aspirina
   b. Smanjenog broja trombocita
   c. Smanjene količine ili funkcionalne abnormalnosti nekog od faktora koagulacije
4. U urođene koagulopatije spada
   a. Trombocitopenija
   b. Anemija
   c. Hemofilija A
5. Kod pacijenata sa urođenim koagulopatijama
   a. Prisutne su specifične promene u usnoj duplji
   b. Postoji rizik od krvarenja nakon stomatološkog tretmana
   c. Neophodna je antibiotska profilaksa pre stomatološkog tretmana
6. Stomatološka intervencija koja zahteva hematološku pripremu je:
   a. Konzervativna sanacija zuba
   b. Terminalna anestezija
   c. Blok (mandibularna) anestezija
7. Stomatološka intervencija koja ne zahteva hematološku pripremu je
   a. Endodontski tretman
   b. Ekstrakcija zuba
   c. Parodontalna hirurgija
8. Hematološka priprema pacijenta pre ekstrakcije mlečnog zuba
   a. Nije potrebna
   b. Neophodna je
   c. Sprovodi se u zavisnosti od težine osnovnog oboljenja i stepena resorpcije korena mlečnog zuba
9. Sredstvo za lokalnu hemostazu kod pacijenata sa hemofilijom je
   a. VIII faktor koagulacije
   b. Fibrinski lepak
   c. Krvna plazma
10. Antifibrinolitici- epsilonaminokapronska kiselina i traneksemična kiselina
    a. Kontraindikovani su kod pacijenata sa koagulopatijama
    b. Primenjuju se kod pacijenata sa teškom formom hemofilije
    c. Koriste se kao pomoćno sredstvo u pripremi za hirurške intervencije pacijenata sa koagulopatijama, u cilju prevencije sekundarnog krvarenja
11. Primena hemostatskih šavova kod pacijenata sa koagulopatijama
    a. Indikovana je u slučaju ekstrakcije dva ili više susednih zuba
    b. Kontraindikovana je
    c. Indikovana je kao mera sistemske hemostaze
12. Koja vrsta konca se preporučuje za hemostatske šavove kod pacijenata sa koagulopatijama?
    a. Neresorptivni
    b. Resorptivni
    c. Primena hemostatskih šavova je kontraindikovana
13. Izrada splinta za zaštitu postekstrakcionih rana
    a. Indikovana je kod multiplih ekstrakcija zuba
    b. Izrađuje se direktno u ustima pacijenta nakon ekstrakcije zuba
    c. Postavlja se 7 dana nakon ekstrakcije zuba
14. *Gelatamp®, Gelaspon®, Hemospon®*
    a. su sterilni resorptivni sunđeri koji se jednostavno i bezbolno aplikuju u ranu
    b. prečišćen kolagen životinjskog porekla
    c. je upletena i oksidisana celuloza biljnog porekla
15. *Surgicel®, Oxicel®*
    a. su sterilni resorptivni sunđeri koji se jednostavno i bezbolno aplikuju u ranu
    b. prečišćen kolagen životinjskog porekla
    c. je upletena i oksidisana celuloza biljnog porekla

16. Kao mera lokalne hemostaze, preparat koji se najčešće koristi kod pacijenata sa urođenim koagulopatijama, jer ima nizak pH, antimikrobna aktivnost i može se kombinovati sa antifibrinoliticima
    a. Oksidisana celuloza
    b. Kolagen
    c. Resorptivni sunđeri
17. Fibrinski lepak (Beriplast®, Tissucol®)
    a. Jednokomponentni sistem
    b. Najefikasnije sredstvo lokalne hemostaze kod pacijenata sa koagulopatijama
    c. Kontraindikovan je kod pacijenata sa koagulopatijama
18. Nedostatak primene fibrinskog lepka je
    a. Biološki preparat, te postoji rizik transmisije infekcije
    b. Mala efikasnost
    c. Kontraindikovan je kod pacijenata sa koagulopatijama
19. U slučaju pojave bola nakon ekstrakcije zuba, indikovana je primena
    a. Paracetamola
    b. Acetil salicilne kiseline
    c. Nesteroidnih anti-inflamatornih lekova
20. Opservacija pacijenta sa koagulopatijom, nakon oralnohirurške intervencije
    a. Isključivo u hospitalnim uslovima
    b. Nije potrebna
    c. Dužina zavisi od obima intervencije i težine osnovnog oboljenja
21. Oralne komplikacije kod pacijenata sa malignim oboljenjima, su najčešće posledica
    a. Osnovnog oboljenja
    b. Radijacione i citostatske terapije
    c. Komplikacija karijesa
22. U akutne oralne komplikacije, kod pacijenata sa malignim oboljenjima, spada
    a. Oralni mukozitis i sklonost ka infekcijama
    b. Radijacioni karijes
    c. Hipersalivacija
23. Hronične komplikacije su najčešće posledica
    a. Hipersalivacije
    b. Promena na krvnim sudovima, pljuvačnim žlezdama, sintezi kolagena i ćelijama mekih tkiva
    c. Osnovnog oboljenja
24. Trizmus, kod pacijenata sa malignim oboljenjima, se najčešće javlja
    a. 2-3 nedelje nakon terapije
    b. kod bolesnika sa karcinomima nepca, nazofaringsa i maksilarnog sinusa, i nakon zračenja temporomandibularnog zgloba
    c. nakon ekstrakcije zuba
25. Razvoj anemije, neutropenije i trombocitopenije, kod pacijenata sa malignim oboljenjima, se najčešće javlja
    a. Kao posledica citostatske terapije
    b. Kao posledica osnovnog oboljenja
    c. Kao posledica radijacione terapije
26. Razvoj trombocitopenije, kod pacijenata koji su na terapiji malignih oboljenja
    a. Utiče na pojavu spontanih krvarenja
    b. Utiče na pojavu oportunističkih infekcija
    c. Ne utiče na promene u usnoj duplji
27. Promene u usnoj duplji, kod savremenog lečenja malignih oboljenja primenom imunoterapijom
    a. se ne javljaju
    b. mogu da se jave u vidu stomatitisa, kserostomije i pojave bola i lezija na sluznici
    c. javljaju se u vidu trizmusa
28. Evaluacioni stomatološki tretman
    a. Sprovodi se u slučaju pojave komplikacija
    b. Kontraindikovan je
    c. Sprovodi se pre sprovođenja onkološkog tretmana, za prevenciju akutnih i hroničnih komplikacija
29. Evaluacioni stomatološki tretman podrazumeva
    a. radiografsko snimanje zuba i vilice, kako bi se identifikovali potencijalni uzročnici infekcije
    b. saglasnost hematologa
    c. primenu antibiotske profilakse
30. Stomatološkim tretmanom pre početka onkološke terapije, neophodno je
    a. ukloniti oštre ivice zuba protetskih nadoknada, kao i ortodontske bravice i lukove, koji bi mogli biti uzročnici bolnih ulceroznih promena na mukozi
    b. ekstrahovati kariozne zube
    c. kontraindikovan je stomatološki tretman
31. Preporučuje se:
    a. da se stomatološki tretman sprovede nekoliko nedelja pre započinjanja radijacione terapije
    b. da se stomatološki tretman sprovede nekoliko dana pre započinjanja radijacione terapije
    c. da se stomatološki tretman sprovede nekoliko meseci pre započinjanja radijacione terapije
32. U cilju prevencije osteoradionekroze
    a. Ekstrakcije zuba se moraju uraditi 10-21 dana pre započinjanja radijacione terapije
    b. Ekstrakcije zuba se moraju uraditi 7 dana pre započinjanja radijacione terapije
    c. Ekstrakcije zuba se moraju uraditi 2 dana pre započinjanja radijacione terapije
33. Ukoliko je neophodno sprovođenje stomatološkog tretmana u toku aktivnog lečenja malignog oboljenja
    a. Neophodna je antibiotska profilaksa
    b. Neophodna je konsultacija sa hematologom, i procena stanja krvnih parametara.
    c. Ne postoje ograničenja za sprovođenje tretmana
34. U cilju prevencije oralnog mukozitisa, koji se veoma često javlja kao neželjeni efekat terapije, preporučuje se
    a. Rastvor fluora
    b. Izbegavanje pušenja, alkohola, začinjene i kisele hrane
    c. Primena tvrdih četkica za zube

35. U cilju prevencije oralnog mukozitisa, preporučuje se primena
    a. 0.2% hlor-heksidin rastvora
    b. Rastvor fluora
    c. ispiranje usta fiziološkim rastvorom ili specijalnim preparatima kao što su Aldiamed, GC Dry mouth ili Gelclair gel
36. Stomatološki tretman kardiovaskularnih bolesnika
    a. Podrazumeva konsultaciju sa kardiologom
    b. Podrazumeva obaveznu antibiotsku profilaksu
    c. Priprema pacijenata zavisi od vrste stomatološke intervencije i tipa kardiovaskularnog oboljenja
37. U toku stomatološkog tretmana kardiovaskulranih bolesnika, neophodno je primeniti mere koje će sprečiti
    a. hemodinamske alteracije u toku i nakon intervencije, kao što su održavanje optimalnog krvnog pritiska, srčanog ritma, broja otkucaja i oksigenacije
    b. pojavu krvarenja
    c. razvoj oportunističkih infekcija
38. Protokol za redukciju stresa kod kardiovaskularnih bolesnika, podrazumeva
    a. Zakazivanje pacijenata u večernjim časovima
    b. Primenu anksiolitika
    c. Primenu antibiotika
39. Primena lokalne anestezije kod kardiovaskularnih bolesnika
    a. Kontraindikovana je
    b. Indikovana je bez prethodne pripreme pacijenta
    c. Indokovana je uz saglasnost kardiologa
40. Antibiotska profilaksa kod kardiovaskularnih bolesnika, sprovodi se u cilju
    a. Prevencije bakterijskog endokarditisa
    b. Prevencije dentogene infekcije
    c. Prevencije krvarenja
41. Antibiotska profilaksa kod kardiovaskularnih bolesnika
    a. Sprovodi se od strane kardiologa
    b. Podrazumeva upućivanje pacijenta u zdravstvene ustanove tercijarnog nivoa
    c. Nije indikovana kod svih kardiovaskularnih bolesnika
42. Antibiotska profilaksa se sprovodi
    a. Jednokratno 30-60 minuta pre stomatol. intervencije
    b. Dan pre i dan nakon stomatološke intervencije
    c. 7 dana pre stomatološke intervencije
43. Antibiotska profilaksa se sprovodi
    a. Kod pacijenata sa visokim krvnim pritiskom
    b. Kod pacijenata sa cijanotičnim srčanim manama
    c. Kod svih kardiovaskularnih bolesnika
44. Koje stomatološke intervencije zahtevaju primenu antibiotske profilakse?
    a. Sve stomatološke intervencije
    b. Oralno-hirurške intervencije
    c. Konzervativna sanacija zuba
45. Doza Amoxicilina koja se primenjuje, kod odraslih pacijenata, u cilju antibiotske profilakse je
    a. 0.5g
    b. 2g
    c. 4g
46. Doza Amoxicilina koja se primenjuje, kod dece, u cilju antibiotske profilakse je
    a. 50 mg/kg
    b. 10 mg/kg
    c. 20 mg/kg
47. Američko Udruženje Kardiologa (AHA) je dalo 2021. godine najnovije preporuke za antibiotsku profilaksu bakterijskog endokarditisa, u slučaju alergije na penicilinske preparate
    a. Preporučuje se primena Eritromicina
    b. Preporučuje se primena Clindamicina
    c. Preporučuje se primena Azitromicina (Hemomicina)
48. Kod pacijenata koji su preležali bakterijski endokarditis
    a. Antibiotska profilaksa je neophodna pre lokalne anestezije
    b. Antibiotska profilaksa nije potrebna pre lokalne anestezije
    c. Kontraindikovana je lokalna anestezija
49. Kod svih pacijenata sa kardiovaskularnim oboljenjima, kao prevencija bakterijemije preporučuje se primena
    a. Rastvora fluora
    b. Antiseptičkih rastvora i unapređenje oralne higijene
    c. Primena antibiotskih rastvora
50. Studije su pokazale da zdravstveno vaspitanje i prosvećivanje, kao i pravovremeno lečenje oralnih oboljenja medicinski kompromitovanih pacijenata, ima veoma značajnu ulogu u
    a. Unapređenju kvaliteta životaovih bolesnika
    b. Smanjenju troškova lečenja
    c. Većoj učestalosti komplikacija

Ime i prezime: _____

Broj licence: _____

Adresa: _____

Broj telefona: _____

E-mail adresa: _____

STOMATOLOŠKI FAKULTET U PANČEVU

UPIS

POPUNJENA SU SVA MESTA!
HVALA VAM NA POVERENJU!

U prvu godinu integrisanih akademskih studija školske **2024/2025. godine**, Fakultet će upisati 77 studenata. Uslov za polaganje prijemnog ispita je završena gimnazija ili škola četvorogodišnjeg trajanja. Na prijemnom ispitu, koji se će se održati **29. juna 2024.** godine, polažu se Biologija i Hemija. Takođe, fakultet organizuje i pripremnu nastavu za polaganje prijemnog ispita: sfp.rs/pripremna-nastava

Zauzmite svoje mesto na vreme!

Your talent inspires Us

Premium brand Cefla grupe. Inovacija, kvalitet i pouzdanost: ključni su kvaliteti Stern Weber radnih mesta.

ZimVie

Your progress. Our promise.

ZimVie je svjetski lider u projektovanju, razvoju i proizvodnji stomatoloških implantata.



W&H

People have Priority

W&H razvija i proizvodi precizne instrumente i uređaje za stomatologe, hirurge i zubne tehničare.

imes-icore®

Dental & Medical Solutions

Svetski lider na tržištu digitalnih, stomatoloških i CAD/CAM proizvodnih sistema.

Tehno Dental

STOMATOLOŠKA I ZUBOTEHNIČKA OPREMA I MATERIJALI

NewTom

what's next

Najkompletniji hibridni CBCT za 2D/3D snimanje.

SprintRay

Od dizajna preko štampe do naknadne obrade, SprintRay 3D štampači.

Renfert

Vodeći svetski brend u izradi opreme za zubne tehničare.

Adresa: Gročanska, Beograd • Telefon: 069 123 77 03 • Email: info@tehnodental.rs • Web: www.tehnodental.rs

TIM Co.
A FAMILY OF COMPANIES

Magic Made Easy with a Simple Touch

MEDIT *i*700 wireless

CURAPROX

KOMBINOVANA **SNAGA HLORHEKSIDINA I CITROX®-a** KLINIČKI DOKAZANO SMANJUJE RIZIK OD INFEKCIJE

PERIO PLUS REGENERATE SADRŽI I CIKLODEKSTRINE ZA DODATNU ANTIVIRUSNU EFIKASNOST

- Dokazano **antiseptičko, antigljivično i antivirusno** dejstvo
- **Pomaže kod problema sa zubima i desnima**
- **Ne sadrži** alkohol i deterdžente
- **Prijatnog ukusa**

* Jeyakumar J., Sculean A., Eick S. Nova generacija proizvoda za oralnu higijenu je klinički dokazano efikasnija od čistog hlorheksidina. PubMed, 2020; 18(1):981-990

Orelent d.o.o.

www.curaprox.rs

SWISS PREMIUM ORAL CARE

B&B DENTAL
IMPLANT COMPANY

COMPLETE
IMPLANT LINE

EV - 3P - WIDE - SLIM
PTERYGO - MINI

DIGITAL
WORKFLOW

Kornelija stankovica,31 • 21000 Novi Sad • Tel. 00381637787427 • Fax 00381637787427 • commex.bg@gmail.com